JAMA, 2003, 290(19):2573—2580.
[2] Rupp S, Seil R, Kohn D. Tendinosis calcarea of the rotator cuff[J]. Orthopade, 2000, 29(10):852—867.
[3] Mouzopoulos G, Stamatakos M, Mouzopoulos D, et al. Extracorporeal shock wave treatment for shoulder calcific tendonitis: a systematic review[J]. Skeletal Radiol, 2007, 36(9):803—811.
[4] Uhthoff HK, Loehr JW. Calcific tendinopathy of the rotator cuff: pathogenesis, diagnosis, and management[J]. J Am Acad Orthop Surg, 1997, 5(4):183—191.
[5] Wittenberg RH, Rubenthaler F, Wölk T, et al. Surgical or conservative treatment for chronic rotator cuff calcifying tendinitis--a matched-pair analysis of 100 patients[J]. Arch Orthop Trauma Surg, 2001, 121(1—2):56—59.
[6] Rizzello G, Franceschi F, Longo UG, et al. Arthroscopic management of calcific tendinopathy of the shoulder--do we need to remove all the deposit?[J]. Bull NYU Hosp Jt Dis, 2009, 67(4):330—333.
[7] del Cura JL, Torre I, Zabala R, et al. Sonographically guided percutaneous needle lavage in calcific tendinitis of the shoulder: short-and long-term results[J]. AJR Am J Roentgenol, 2007, 189(3):128—134.
[8] 郑夏茹,吴洪,冉春风,等.体外冲击波疗法治疗肩关节周围炎的临床研究[J].中国康复医学杂志,2009,24(5):459—460.
[9] Loew M, Daecke W, Kusnierczak D, et al. Shock-wave therapy is effective for chronic calcifying tendinitis of the shoulder [J]. J Bone Joint Surg Br, 1999, 81(5):863—867.
[10] Perron M, Malouin F. Acetic acid iontophoresis and ultrasound for the treatment of calcifying tendinitis of the shoulder: a randomized control trial[J]. Arch Phys Med Rehabil, 1997, 78(4):379—384.
[11] 洪雁,赵枫林,吴会新.肩胛上神经阻滞为主联合治疗中老年肩关节周围炎疗效分析[J].中国康复医学杂志,2009,24(11):1039—1040.
[12] Joseph P, Ianotti, Gerald R, Williams Jr. Disorders of the Shoulder: Diagnosis and Managament[M]. 2ed. Philadelphia, Pa: Lippincott Williams & Wilkins, 2006:200.
[13] Ogon P, Suedkamp NP, Jaeger M, et al. Prognostic factors in nonoperative therapy for chronic symptomatic calcific tendinitis of the shoulder[J]. Arthritis Rheum, 2009, 60(10):2978—2984.

·病例报告·

出生40天时脑出血致右大脑半球囊化对其15年后运动与智力的影响：1例报告

陈海英[1,2] 吕 晓[1] 燕铁斌[1,3]

中枢神经系统是机体的重要调整体系，其自身的结构和功能具有随着内外环境变化而不断地修饰和重组的能力，被称为中枢神经系统的可塑性，学习和损伤修复的基础[1]。但在出生后早期因脑出血致半球脑损伤对成年后运动与智力影响的报道甚少，现将1例诊断为婴儿期脑出血致右大脑半球囊化后中枢神经可塑性及功能重组现象报告如下。

1 病例摘要

1.1 病史介绍

患者男性，15岁，因“一天前不省人事伴双上肢抽搐10余分钟”入院。其母诉患儿足月顺产，阿氏评分无异常，于出生40天时因“进食少，左手抽搐”在当地医院就诊，行头颅CT发现右侧脑出血（出血量不详），经脱水降颅压、营养神经等神经内科住院治疗2周症状缓解出院。于13个月可独立行走，步态无明显异常，18个月能说话，家属未发现其生长发育与同龄儿之异常，小学阶段学习成绩良好，在班级排名前30%（20/70），能参加正常体育活动，体育成绩中等。2009年就读当地重点初中，学习成绩在班级排名前65%（42/65），体育成绩良。近三年偶有左手指短暂抽搐史，每次持续约1min，可自行缓解，左手稍觉乏力。一天前畏寒发热（T 37.8℃）、头痛、呕吐胃内容物后出现不省人事伴双上肢抽搐10余分钟于次日入院。

1.2 入院体征

T：38℃R：18次/分P：102次/分BP：95/62mmHg，神志清，言语清晰，回答切题，头颅外观未见异常，双侧瞳孔等大等圆，直径约3mm，对光反射灵敏，左眼轻度外斜，视力正常，无明显视野缺损，双侧鼻唇沟对称，伸舌居中，颈无抵抗，心界叩诊不大，心率102次/分，律齐，各瓣膜听诊区未闻及病理性杂音，四肢关节未见畸形，右侧肢体肌张力正常、肌力5级，左上肢屈肘肌群肌张力Ashworth痉挛量表Ⅰ级、左上肢肌力5级，左下肢肌张力正常、肌力5级，左手精细动作欠佳，能完成拇-食指对指、余对指不全，可独立步行，步态正常。

DOI:10.3969/j.issn.1001-1242.2011.09.015
1 中山大学附属第二医院康复医学科，510120；2 广州市番禺疗养院康复医学科；3 通讯作者
作者简介：陈海英，女，主治医师；收稿日期：2010-06-23

1.3 入院后功能评估

① B runnstrom量表:左上肢Ⅵ期,左手Ⅴ期,左下肢Ⅵ期;②Fugl-Meyer量表:左上肢35分,左腕手27分,左下肢36分;③握力:左手7.5kg,右手9.3kg;④Barthel指数评分:100分;⑤简明精神状态检查量表(MMSE):29分;⑥Loewenstein认知功能评定表:95分。其中:定向:8分,视知觉:14分,空间知觉:12分,动作运用:12分,视运动组织:27分,思维操作:18分,注意力及专注力:4分。

1.4 辅助检查

2010年2月25日头颅CT示:右侧颞顶枕叶见不规则囊状低密度病灶,最大层面大小约(10.7×6.8)cm,边缘较清晰,其内侧缘与右侧脑室后角穿通,左侧大脑半球,小脑及脑干未见异常密度影,中线结构稍向左侧偏移(图1)。2010年2月24日头颅MRA+MRI检查示:右侧颞顶叶脑软化脑萎缩,其中一较大囊腔与右侧侧脑室后角穿通畸形(图2)。MRA示右侧大脑中动脉较对侧明显变细,侧颞点远端闭塞,分支稀少(图3)。2010年2月25脑电地形图示轻-中度异常。

图 1 2010年2月25日头颅CT

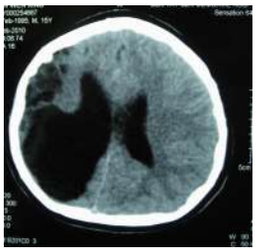

图2 2010年2月24日头颅MRA+MRI

图3 MRA示右侧大脑中动脉较对侧明显变细,侧颞点远端闭塞,分支稀少

2 讨论

本例患者在婴儿时期因右侧颞顶叶脑出血后导致右大脑半球大片脑软化脑萎缩(头颅CT及MR证实),但其发育基本正常,左侧肢体功能基本保存良好,智力未受明显影响,证明出生后早期右脑受损伤后,在生存环境与正常的婴幼儿一样的情况下,其运动与智力发育仍可达到正常水平。根据神经可塑性理论,当中枢神经系统某一部分损伤后,它所支配的功能可由另一部分完好的,但与损伤功能完全无关的系统来代替,表现出中枢神经可塑性的潜能[2]。中枢神经系统的功能重组分系统内重组与系统间重组,系统内重组是指神经轴突发芽,轴突上离子通道的改变和突触效率的改变,系统间重组是指由功能上不完全相同的另一系统来承担损伤系统的功能,包括对侧半球的代偿[3]。此患者在婴儿期出现脑出血后并未进行过针对性的康复治疗,只是保持与正常婴幼儿相同的生活环境,但患者的运动功能与智力发育水平均与同龄者相同,说明未成熟大脑相对于成人大脑来说具有更强大的可塑性。同样部位的损伤,成年人的症状大于年轻的个体,年龄越小可塑性越好[4]。患儿在脑损伤症状出现的同时,大脑也在发育,发育中的大脑比成熟大脑拥有更多的突触连接[5],突触在出生后快速产生,在两岁的时候达到正常成人数量的两倍,然后在青少年期开始减少直至正常成人水平[6]。从两岁到成年早期,突触连接的可塑性重组通过活动依赖性的精炼和剩余突触连接的修剪过程产生,这是可塑性加强的时期。本例患者为右大脑半球大面积损伤但其运动及智力基本正常,说明发育中大脑优越的可塑性归功于其具有的能够选择性稳定特定突触和修剪或雕刻其他突触的能力。

该患者此次发病的主要表现为癫痫发作,考虑与脑内软化灶有关,在过劳、高热下诱发癫痫。说明婴儿时的脑损伤病史,遗留脑软化灶,在15年后仍具有癫痫高风险因素。因此,嘱患者出院后服用抗癫痫药物,定期门诊复诊。

参考文献

[1] Butler AJ, Wolf SL. Putting the brain on the map: use of transcranial magnetic stimulation to assess and induce cortical plasticity of upper-extremity movement[J]. Phys Ther,2007,87(6):719—736.

[2] Boyd LA, Vidoni ED, Daly JJ. Answering the call: the influence of neuroimaging and electrophysiological evidence on rehabilitation[J]. Phys Ther,2007,87(6):684—703.

[3] 卓大宏. 中国康复医学[M]. 第2版.北京: 华夏出版社,2003.

[4] Maehara T, Shimizu H, Kawai K, et al. Postoperative development of children after hemispherotomy[J]. Brain Dev, 2002,24(3):155—160.

[5] Lau CG, Zukin RS. NMDA receptor trafficking in synaptic plasticity and neuropsychiatric disorders[J]. Nat Rev Neurosci, 2007,8(6):413—426.

[6] Staudt M. Brain plasticity following early life brain injury: insights from neuroimaging[J]. Semin Perinatol,2010, 34(1):87—92.