[17] 徐平,刘惠祥,王中,等.正中神经电刺激颅脑损伤后昏迷患者神经递质的变化[J]. 齐齐医学院学报,2006,27(13): 1548—1551.
[18] Sakurai T.Roles of orexin and effects of orexin receptor antagonists[J].Nihon Rinsho,2015,73(6):1023—1030.
[19] Feng Z, Zhong YJ, Wang L,et al.Resuscitation therapy for traumatic brain injury-induced coma in rats: mechanisms of median nerveelectrical stimulation[J].Neural Regen Res, 2015,10(4):594—598.
[20] Zhong YJ,Feng Z,Wang L, et al.Wake-promoting actions of median nerve stimulation in TBI-induced coma: An investigation of orexin-A and orexin receptor 1 in the hypothalamic region[J].Mol Med Rep,2015,12(3):4441—4447.
[21] 杨荣东.昏迷的病理生理与诊断[J].中国神经科学杂志,2002,18(03):658—661.
[22] Spiegel J, Tintera J, Gawehn J,et al.Functional MRI of human primary somatosensory and motor cortex during median nerve stimulation[J].Clin Neurophysiol, 1999,110(1):47—52.
[23] Ferretti A, Babiloni C, Arienzo D,et al.Cortical brain responses during passive nonpainful median nerve stimulation at low frequencies (0.5—4Hz): an fMRI study[J].Hum Brain Mapp, 2007,28(7):645—653.
[24] Gabriel D, Henriques J, Comte A,et al.Substitute or complement? Defining the relative place of EEG and fMRI in the detection of voluntary brain reactions[J].Neuroscience, 2015, 290:435—444.
[25] 王士强,麦浩坚,钟新云,等.右正中神经电刺激对脑损伤术后昏迷患者催醒的临床研究[J].热带医学杂志,2015,36(4):527—529,560.
[26] 谢瑛,尤欣,陈滟,等.正中神经电刺激对脑损伤后昏迷患者脑血流速度及神经电生理的影响[J].中国医药导报,2011,31(09):23—25,28.
[27] 王广斌,谢丽君,吴贵平,等.右正中神经电刺激对重型颅脑损伤患者脑血流灌注影响的SPECT-CT观察[J].临床神经外科杂志,2014,11(02):137—139.
[28] 李春雨,郝亚洲,张志强,等.高压氧及右正中神经电刺激对重型颅脑外伤患者的术后催醒探索[J].现代中西医结合杂志,2014,23(24):2661—2663.
[29] Bhattacharya P, Pandey AK, Paul S, et al.Alleviation of glutamate mediated neuronal insult by piroxicam in rodent model of focal cerebral ischemia: a possible mechanism of GABA agonism[J].J Physiol Biochem, 2014,70(4):901—913.
[30] Cossenza M, Socodato R, Portugal CC,et al.Nitric oxide in the nervous system: biochemical, developmental, and neurobiological aspects[J].Vitam Horm, 2014,96:79—125.
[31] 崔俐,张昱,徐丹,等.一氧化氮对神经细胞毒性作用的研究[J].中风与神经疾病杂志, 2001,18(02): 97—99.
[32] Garifoli A, Laureanti F, Coco M, et al.Neuronal NOS expression in rat's cuneate nuclei following passive forelimb movements and median nerve stimulation[J].Arch Ital Biol, 2010,148(4):339—350.

·综述·

肌筋膜触发点的超声和肌电诊断研究进展

成 熟[1] 胡小刚[1] 刘建启[1] 赖婷婷[1] 周 静[1] 陈茉弦[2] 敖丽娟[2,3]

肌筋膜疼痛综合征(myofascial pain syndrome,MPS)现在已经成为了社会的沉重负担[2],它是由肌筋膜触发点引起的常见的骨骼肌肉系统疾病。数据表明在美国肌筋膜触发点综合征已经影响到大约400万人的正常生活[3]。在基础医疗环境中大约有15%的人因此病来寻求卫生服务,在疼痛门诊甚至高达90%[4]。美国每年在此病消耗的直接卫生资源达到470亿元[5]。在国内,MPS的发病率高达30%—93%,MPS在普通人群中亦十分常见,且女性偏多。然而,关于MPS的诊断目前仍然依靠有经验医生的触诊,缺乏可靠的客观检查。本文将重点介绍超声和肌电两种客观实验室检查。

1 肌筋膜触发点的定义

肌筋膜疼痛综合征是由肌筋膜触发点(trigger points, TrPs)引起的常见的临床疾病。至今,由Simons提出的关于肌筋膜疼痛综合征及肌筋膜触发点的概念仍然是最广为接受的,Simons定义肌筋膜疼痛综合征为“由肌筋膜触发点引起的感觉、运动及自主神经系统的功能紊乱”,相应的,肌筋膜触发点被定义为“位于骨骼肌纤维紧张带上高度易激惹的点”[6]。肌筋膜触发点主要表现为:在触发点位置可以触摸到拉紧的带(条索样结节),挤压触发点时会产生疼痛,并且能引起远处的牵涉痛和交感现象[7]。交感现象主要表现为皮肤滚

DOI:10.3969/j.issn.1001-1242.2017.05.023
1 昆明医科大学,云南昆明,650500; 2 昆明医科大学第二附属医院; 3 通讯作者
作者简介:成熟,女,在读硕士研究生;收稿日期:2015-09-15

动痛、对触摸和温度高敏感、异常出汗、反应性充血、烧灼感和皮肤划痕症[8]。

2 肌筋膜触发点的病因病机

触发点可能是由于肌肉创伤、长期姿势不正确或者反复局部损伤引起。分为活动性触发点(active trigger points, ATrPs)和潜在性触发点(latent trigger points, LTrPs)。潜在性触发点除了不产生自发痛外,具有活动性触发点的其他所有特征。潜在性触发点可因为某种疾病变成活动性触发点,常见的有肌肉积累性劳损、姿势不良、系统性疾病及神经肌肉骨骼疾病。虽然国内外大量的学者对肌筋膜触发点的病理机制做了大量的探究,但其确切机制仍不甚明确。目前关于其机制的假设有1980年Simons等[9]提出的能量代谢危机;1996年Dr Barnes等[10]提出的肌梭异常电位学说;后来Mense等[11]提出了运动神经肌肉终板功能异常学说;近几年有许多学者提出了激痛点和腧穴假说[12]和多米诺效应假说[13]。但迄今为止被大家广为接受的是前面三种假说。也有人认为MPS与周围敏化[14]与中枢敏化作用[14—16]相关,但仍存在着较多的争议[17]。

3 肌筋膜触发点的诊断

关于肌筋膜触发点的诊断目前国际上缺乏统一的标准,常用的标准为1990年Simons提出的临床标准[6]:紧张带内触痛点、触压触发点引出患者主诉的疼痛、牵涉痛和局部抽搐反应。上述标准再加上运动范围受限,是研究者最常用的诊断标准组合。但这些标准都是临床标准,带有一定主观性,本文将重点介绍超声和肌电两种客观识别触发点的诊断特点。

3.1 超声诊断特点

3.1.1 紧张带是椭圆形、局部异质性的低回声区:超声及超声弹性成像被认为是最重要和最有潜能的影像学模式。弹性成像不仅可以提供不同硬度组织间高对比度,还可以定量剪切力以此来测量紧张带及周围组织的硬度。因此,弹性成像可以得出与触诊类似的信息,但是更加敏感,尤其是对深部组织[18]。Chen等[19]证明肌筋膜疼痛患者紧张带的硬度接近是周围正常组织的1.5倍。Sikdar等[20]同时应用外部震动和弹性成像可视化有紧张带的组织,发现上斜方肌的紧张带是椭圆形、局部异质性的低回声区。Muller等[21]在一项临床的随机对照研究中证实, 上斜方肌触发点综合征患者超声引导下触发点成低回声区(图1)。然而,也有少数研究者得出相反结论。2012年,Shankar H等[22]发现触诊有紧张带区域2维超声成像显示在斜方肌和冈上肌处有高回声区域。除此之外,2011年,Rha DW[23]等在一项临床研究中证实超声对探测MTrPs患者的局部抽搐反应(local twitch responses,LTRs)有重要意义,尤其对深部组织。超声引导还可以提高MTrPs患者深部肌肉触发点注射治疗安全性和有效性,避免了潜在的气胸和鞘内注射[24]。2012年,Niraj G等[25]在一项有18例难治性肌筋膜疼痛患者的前瞻性研究中发现,超声引导下的脉冲射频减少了9例患者的疼痛症状。

3.1.2 活动性触发点有显著性低熵、非振动区域显著性增大:在一项最近的研究中,Turo等[26]用超声和振动弹性成像来比较颈部活动性触发点患者和触诊正常的志愿者,发现活动性触发点比正常肌肉组织在弹性振动成像中有显著性低的熵(图2)和显著性大的非振动区域(图3)。熵是用来测量组织声学模式的回声特质,可以用来直接预示肌肉收缩水平。熵分析和振动弹性成像相结合对诊断活动性触发点有69%敏感性和81%特异性。作者还指出这个结果预示着活动性触发点与正常肌肉组织相比有更多均质结构和异质硬度。2015年,Cristina Emöke Erika Müller等[21]也得到了类似的结论。

3.1.3 活动性触发点舒张期出现逆流,收缩期血流峰值速度显著增加;2009年,Sikdar等[20]在一项9例患有MTrPs的临床试验中证实, MTrPs在2D超声成像中是局部的低回声、震动幅度减小的区域。除此之外,还证实A-MTrPs周围区域大小动脉与正常组织相比舒张期出现逆流,收缩期血流峰值速度显著增加(图4)。2010年Sikdar等收集了16例急性颈部疼痛被诊断为MTrPs的患者以了解MTrPs的血管环境,利用房室模型和计算建模发现收缩的血管床和扩大的血管容积可以解释观察到的舒张期逆流血流波形图。2014年Gerwin RD等[27]也得到了类似的结论。

3.2 肌电诊断特点

3.2.1 自发性电活动:1993年Hubbard DR等[28]在一项临床研究中证实紧张性头痛和外周肌肉敏感患者的TrPs区域发现有自发性电活动(终板噪音或者峰电位)。2006年Macqreqor J等[29]在4匹马身上模拟了肌筋膜触发点综合征的模型,结果证实所有马有紧张带部位均有自发性电活动、峰电位和局部抽搐反应。此外,作者认为马的触发点综合征可以由肌电图来诊断,这与文献报道的人和兔子骨骼肌肉组织的肌电特征一致。Simons等[30]在2001年提出终板噪音和峰电位是否也出现在正常运动终板,为了解决这个问题Simons等[31]在2002年对10个MTrPs患者11块肌肉进行了肌电检测,发现终板噪音在MTrPs患者出现频率比没有TrPs的地方高,但在终板区也有。终板噪音似乎是MTrPs的特点但不限于此,这个发现也不能作为一个可靠的诊断标准。2002年Katirji等[32]证实终板噪音的一个来源是神经肌肉接头处乙酰胆碱的释放。尽管如此,绝大多数研究者认为自发性电活动是肌筋膜TrPs的特点之一[33]。

3.2.2 MCD显著增高:2008年Chang CW等[34]在一项临床研究中收集了23例颈部有MPS的患者和16例年龄相匹配的正常人进行单纤维肌电图(single-fiber electromyography,

图1 上斜方肌触发点综合征患者超声引导下触发点成低回声区[21]

TE:左侧上斜方肌

图2 感兴趣的区域活动性触发点B模式成像[26]

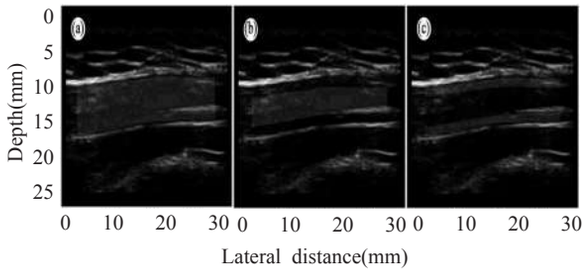

黄色突出感兴趣区域,红色区域熵<4
(a)整个感兴趣区域,(b)肌腹(占感兴趣区域的60%),(c)筋膜边界(占感兴趣区域40%)。

图3 肌筋膜触发点区域振动弹性成像[26]

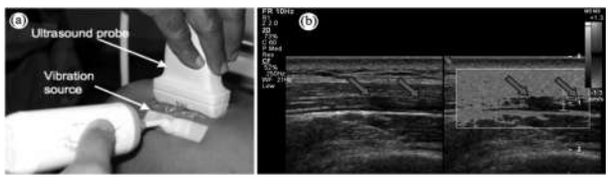

(a)一个外部探头生成可以穿透肌肉的剪切波。(b)B模式成像低回声区域(肌筋膜触发点区)振动比周

图4 彩色多普勒成像显示靠近肌筋膜触发点区域血管成低回声结节(箭头所示)[20]

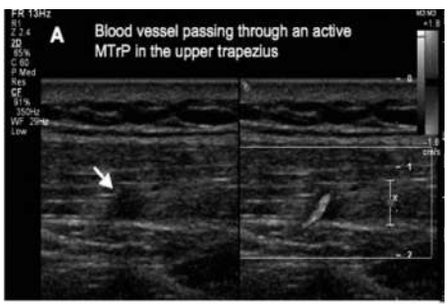

SFEMG)检查,连续差均值(mean consecutive difference,MCD)被当作斜方肌/肩胛提肌刺激和单纤维潜能之间30个连续电位间隔绝对差。测量MCD与病程之间的关系。结果显示MPS患者斜方肌和肩胛提肌MCDs值显著增高,MCD与病程之间成正相关。此外,作者还发现MPS患者在触发点部位神经轴突蜕变和神经肌肉递质传递紊乱的明显证据。

另外,也有少数研究者认为磁共振弹性成像(magnetic resonance elastography,MRE)对诊断MTPs有重要意义[35]。MRE是一种区别不同密度组织的新技术,最先被用于肝纤维化的探测[36]。剪切波在坚硬组织传播更快,使用这种技术硬的紧张带就能与周边正常组织区分开来[19,37]。

超声是一项无创的技术,花费低,这些特点使超声与振动成像结合成为一项很好的诊断和治疗MPS的成像工具[20]。将来的研究可能解决B超模式下紧张带实时成像特点及存在的争议问题。终板噪音被多数学者认为是ATrPs患者肌电图检查的特征,然而肌电图检查时的疼痛和高花费使许多患者难以接受,这使得临床上对MPS患者的诊断超声比肌电图运用更广泛。综上,超声成像和肌电图的实用性将有助于我们诊断MPS并且更好的了解触发点的病理及改变我们目前的治疗模式。

参考文献

[1] Mychaskiw G 2nd, Badr AE, Tibbs R, et al.Optison (FS069) disrupts the blood-brain barrier in rats[J].Anesthesia and analgesia,2000,91(4):798—803.

[2] Torebjork HE, Lundberg LE, LaMotte RH.Central changes in processing of mechanoreceptive input in capsaicin-induced secondary hyperalgesia in humans[J].The Journal of Physiolog,1992,448:765—780.

[3] Wheeler AH.Myofascial pain disorders: theory to therapy[J]. Drugs,2004,64(1):45—62.

[4] Ahles TA, Yunus MB, Gaulier B, et al.The use of contemporary MMPI norms in the study of chronic pain patients[J]. Pain,1986,24(2):159—163.

[5] Fouquet N, Bodin J, Descatha A, et al.Prevalence of thoracic spine pain in a surveillance network[J].Occupational medicine (Oxford, England),2015,65(2):122—125.

[6] Simons DG.Familial fibromyalgia and/or myofascial pain syndrome?[J].Archives of Physical Medicine and Rehabilitation, 1990,71(3):258—259.

[7] 黄强民, 王俊, 张雄文, 等.利用触发点疼痛原理治疗肱骨外上髁炎35例[J].中国临床康复,2005,(38):64—65.

[8] Cummings M, Baldry P.Regional myofascial pain: diagnosis and management[J].Best Practice & Research Clinical Rheumatology,2007,21(2):367—387.

[9] Simons DG, Travell J.Myofascial trigger points, a possible explanation[J].Pain,1981,10(1):106—109.

[10] Barnes JF.Myofascial release for craniomandibular pain and dysfunction[J].The International Journal of Orofacial Myology,1996,22:20—22.

[11] Mense S, Simons DG, Hoheisel U, et al.Lesions of rat skeletal muscle after local block of acetylcholinesterase and neuromuscular stimulation[J].Journal of Applied Physiology (Bethesda, Md: 1985),2003,94(6):2494—2501.

[12] Ma Y, Bu H, Jia JR, et al.Myofascial pain syndrome treated with sparrow-pecking moxibustion at trigger points: a randomized controlled trial[J].Zhongguo Zhen Jiu,2014,34 (11):1073—1075.

[13] Chen KH, Hong CZ, Kuo FC, et al.Electrophysiologic effects of a therapeutic laser on myofascial trigger spots of rabbit skeletal muscles[J].American journal of Physical Medicine & Rehabilitation,2008,87(12):1006—1014.

[14] Fernandez-de-las-Penas C, Dommerholt J.Myofascial trigger points: peripheral or central phenomenon?[J].Current Rheumatology Reports,2014,16(1):395.

[15] Srbely JZ, Dickey JP, Bent LR, et al.Capsaicin-induced central sensitization evokes segmental increases in trigger point sensitivity in humans[J].The Journal of Pain, 2010,11 (7):636—643.

[16] Jafri MS.Mechanisms of Myofascial Pain[J].International Scholarly Research Notices,2014,72(15):57—69.

[17] Arendt-Nielsen L, Svensson P.Referred muscle pain: basic and clinical findings[J].The Clinical Journal of Pain,2001,17 (1):11—19.

[18] Lee W.General principles of carotid Doppler ultrasonography [J].Ultrasonography (Seoul, Korea),2014,33(1):11—17.

[19] Chen Q, Bensamoun S, Basford JR, et al.Identification and quantification of myofascial taut bands with magnetic resonance elastography[J].Archives of Physical Medicine and Rehabilitation,2007,88(12):1658—1661.

[20] Sikdar S, Shah JP, Gebreab T, et al.Novel applications of ultrasound technology to visualize and characterize myofascial trigger points and surrounding soft tissue[J].Archives of Physical Medicine and Rehabilitation,2009,90(11):1829—1838.

[21] Muller CE, Aranha MF, Gaviao MB.Two-dimensional ultrasound and ultrasound elastography imaging of trigger points in women with myofascial pain syndrome treated by acupuncture and electroacupuncture: a double-blinded randomized controlled pilot study[J].Ultrasonic Imaging,2015,37 (2):152—167.

[22] Shankar H, Reddy S.Two- and three-dimensional ultrasound imaging to facilitate detection and targeting of taut bands in myofascial pain syndrome[J].Pain Medicine,2012,13(7): 971—975.

[23] Rha DW, Shin JC, Kim YK, et al.Detecting local twitch responses of myofascial trigger points in the lower-back muscles using ultrasonography[J].Archives of Physical Medicine and Rehabilitation,2011,92(10):1576—1580.

[24] Botwin KP, Sharma K, Saliba R, et al.Ultrasound-guided trigger point injections in the cervicothoracic musculature: a new and unreported technique[J].Pain Physician,2008,11(6): 885—889.

[25] Niraj G.Ultrasound-guided pulsed radiofrequency treatment of myofascial pain syndrome: a case series[J].British Journal of Anaesthesia,2012,109(4):645—646.

[26] Turo D, Otto P, Shah JP, et al.Ultrasonic characterization of the upper trapezius muscle in patients with chronic neck pain[J].Ultrasonic Imaging,2013,35(2):173—187.

[27] Gerwin RD.Diagnosis of myofascial pain syndrome[J].Physical Medicine and Rehabilitation Clinics of North America, 2014,25(2):341—355.

[28] Hubbard DR, Berkoff GM.Myofascial trigger points show spontaneous needle EMG activity[J].Spine,1993,18(13): 1803—1807.

[29] Macgregor J, Graf von Schweinitz D.Needle electromyographic activity of myofascial trigger points and control sites in equine cleidobrachialis muscle-- an observational study[J].Acupuncture in Medicine,2006,24(2):61—70.

[30] Simons DG.Do endplate noise and spikes arise from normal motor endplates?[J].American Journal of Physical Medicine & Rehabilitation,2001,80(2):134—140.

[31] Simons DG, Hong CZ, Simons LS.Endplate potentials are common to midfiber myofacial trigger points[J].American Journal of Physical Medicine & Rehabilitation,2002,81(3): 212—222.

[32] Katirji B, Kaminski HJ.Electrodiagnostic approach to the patient with suspected neuromuscular junction disorder[J]. Neurologic Clinics,2002,20(2):557—586.

[33] Ge HY, Fernandez-de-Las-Penas C, Yue SW.Myofascial trigger points: spontaneous electrical activity and its consequences for pain induction and propagation[J].Chinese Medicine,2011,6:13.

[34] Chang CW, Chen YR, Chang KF.Evidence of neuroaxonal degeneration in myofascial pain syndrome: a study of neuromuscular jitter by axonal microstimulation[J].European Journal of Pain,2008,12(8):1026—1030.

[35] Simons DG.New views of myofascial trigger points: etiology and diagnosis[J].Archives of Physical Medicine and Rehabilitation,2008,89(1):157—159.

[36] Naim C, Douziech M, Therasse E, et al.Vulnerable atherosclerotic carotid plaque evaluation by ultrasound, computed tomography angiography, and magnetic resonance imaging: an overview[J].Canadian Association of Radiologists Journal, 2014,65(3):275—286.

[37] Chen Q, Basford J, An KN.Ability of magnetic resonance elastography to assess taut bands[J].Clinical Biomechanics, 2008,23(5):623—629.