·病例报告·

前庭自旋转试验在小脑梗死患者的前庭康复中的临床应用:1例报告

严小艳[1] 王 凯[1,2] 杨志丽[1]

前庭自旋转试验(vestibular autorotation test, VAT)是一项高频的前庭眼动反射(vestibule ocular reflex, VOR)的测试[1]。本文观察到在1例小脑梗死前庭康复治疗前后VAT的变化并做相关文献分析。

1 病例资料

患者,男性,32岁,因"眩晕、行走不稳1天"收入住院。入院前一天晨起洗澡后出现眩晕、站立不稳。无耳鸣、耳部胀满感、听力下降,无头痛,无吞咽障碍、言语困难、肢体活动障碍、意识障碍等。就诊外院门诊,行头颅CT未见明显异常,给予"金纳多、长春西汀输液治疗"。经上治疗症状持续不能缓解,为求进一步诊治而来我院。既往史:体健。个人史:无烟酒不良嗜好。家族史:无明确脑血管病家族史。

一般查体:体温36.0℃,脉搏66次/分,呼吸18次/分,右上肢血压125/65mmHg,左上肢血压120/60mmHg。心肺腹未及明显异常。眩晕床旁查体:眼部、头部、姿势步态、变位检查:自发眼震,快相向右,不能被固视抑制;凝视试验阳性;眼倾斜试验(-);视跟踪欠平滑,扫视无异常;甩头试验(head impulse test,HIT)(-);摇头试验(-); Berg试验不稳,易向左侧倾倒,FUDUDA试验向左偏移;Dix-Hallpike(-),滚转试验(roll maneuver)(-)。神经系统查体:神清语利,高级皮质功能正常;颅神经检查未见明显异常。四肢肌力5级,肌张力正常,无不自主运动。左侧指鼻、轮替试验、跟膝胫试验均不稳,左侧反击征阳性,右侧指鼻、轮替试验、跟膝胫试验均稳准,右侧反击征阴性。无深、浅感觉障碍。四肢腱反射(++)。双侧Babinski征和Chaddock征均(-),脑膜刺激(-)。

辅助检查:治疗前VAT结果:水平增益在2—4Hz范围增高,提示病变损伤部位在前庭中枢,损害的频段在2—4Hz(图1)。颅脑MRI和MRA检查,结果:左侧小脑半球大片长T1长T2信号, MRA未见明显异常,DWI呈高信号影(图2)。

诊断:急性小脑梗死。

药物治疗:入院后给予抑制血小板凝聚、降脂、改善微循环及抑制氧自由基药物治疗。

康复评估及治疗:我科专属康复师(康复治疗前后由同一康复师完成)进行康复评估及治疗。康复治疗前评定结果如下:①平衡障碍评估:Tandem站立 2分(中度损害),步态转髋指数(gait and pivot turn,GPT)1分(中度损害)。②步态障碍评估:TUG检测(timed up and go,TUG)30s(严重),DGI指数(dynamic gait index,DGI)1分(中重)。③前庭功能损害评估:DHI量表(dizziness handicap inventory,DHI)DHI-F 34分、DHI-E 32分、DHI-P 26分,总分92分(严重)。康复治疗方案:3次/日,每次20min。

平衡功能康复:①脚尖脚跟走 双脚跟或双脚尖行走。②马步云手 双腿半蹲,形成马步。眼睛注视于左前方的右手(右手持视靶),随着右手视靶向右侧缓慢移动,头眼同时缓慢移动到右侧,达到头眼转动时极限后,交换到左手重复上述动作。

步态功能康复:①计时站起走 坐在椅子上,受试者听到"开始"口令时计时,从椅子上站起来向前行走,在3m处返转,再走回椅子并坐下。②脚跟脚尖一线走。③动态步态训练:行走时两固定视靶间转颈-头眼协同性运动(水平或垂直方向),注意行走时保持直线,同时看清视靶。

前庭功能康复:①VOR抑制训练:双手指交叉握住一个视靶,缓慢向水平或垂直方向移动视靶,头眼同时同步缓慢跟踪视靶,尽量看清视靶上的字。②反扫视:两静止视靶之间,头不动,眼睛向示意视靶相反的方向快速扫视。

康复治疗21天后患者头晕、行走不稳症状消失,康复治疗后评定结果如下:平衡障碍评估:Tandem站立 4分(正常),GPT指数3分(正常)。步态障碍评估:TUG检测13.5s(正常值上限),DGI指数3分(正常)。前庭功能损害评估:DHI-F 8分、DHI-E 16分、DHI-P 8分,总分32分(轻度异常)。

经21d康复治疗患者头晕、行走不稳症状消失,平衡、步态、前庭功能障碍量化评估结果提示基本恢复正常。治疗后复查VAT,水平增益恢复到正常值区间,水平相移在正常期间的高限(图1)。复查头颅MR检查,DWI未见高信号影,左侧小脑半球不规则长T1长T2信号(图2)。

2 讨论

后循环缺血或梗死常常以眩晕为首发症状或主要症状,小脑梗死是常见的前庭中枢性疾病之一[2]。小脑作为前庭系统重要的中枢组成部分,是VOR中枢结构之一[3]。VOR的

DOI:10.3969/j.issn.1001-1242.2017.10.023

1 解放军305医院,北京市西城区文津街甲13号,100017; 2 通讯作者
作者简介:严小艳,女,主治医师;收稿日期:2015-08-28

图1 治疗前、后前庭自旋转试验结果

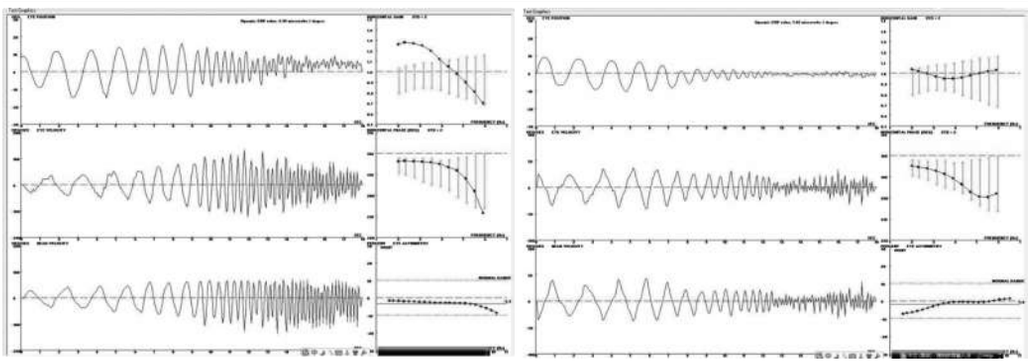

治疗前 治疗后

图2 治疗前、后患者MR

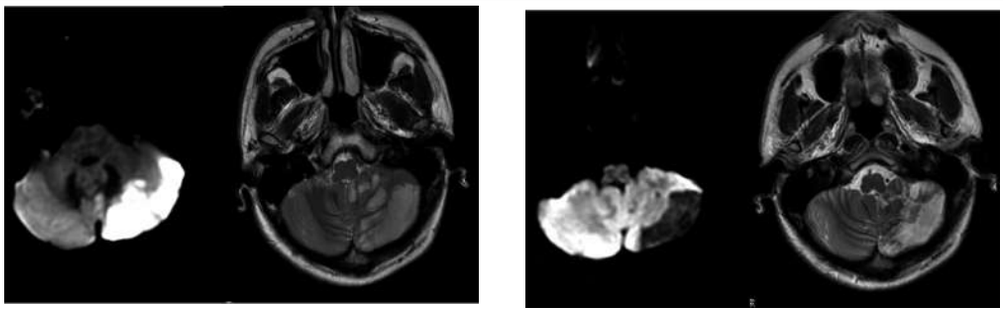

治疗前 治疗后

作用是在人类运动中,通过启动VOR使人类始终把眼球固定在目标上,使其影像始终停留在视网膜中心凹上,从而使人们在运动的同时还能看清目标[4]。VAT是VOR的检测方法之一[5]。脑梗死造成对VOR抑制功能减弱,而前庭眼动反射弧完整保存,VOR反射亢进,VAT表现为增益增高[6]。另外,运动有频率,人体不同系统对运动的反应也有频率。前庭系统几乎覆盖了人类运动全频段[7]。前庭系统的频率特性,决定了前庭适应或者前庭康复的频率特性[8]。当前VAT在临床上主要用于眩晕性疾病的定位诊断,国内外有关VAT在前庭疾病康复中研究报道甚少。本例报道了VAT在急性小脑梗死康复前后的变化,旨在讨论VAT在急性小脑梗死中评估前庭康复治疗效果的作用。与传统的前庭检测方法比较,VAT不仅反映前庭系统传导通路中病变的部位,而且提示损伤的频段,还有前庭代偿情况。本例患者VAT结果提示水平增益增高,提示前庭中枢损害,受损的频段在2—4Hz。分析本例患者VAT数据的临床意义:①前庭康复方案包括前庭外周性康复方案和前庭中枢性康复方案[10],该患者VAT提示前庭中枢损害,选择前庭中枢性康复方案。因此,患者代表性的康复方案是VOR抑制训练和反扫射。②前庭是具有频段性的,该患者损害的频段是2—4HZ,是人类运动的高频段范围,是前庭功能康复治疗的需要改善的频段范围,因此,该患者在康复训练中我们强化了该频段的前庭康复训练量。经过21d的康复治疗,治疗后VAT结果中水平增益振幅绝对值明显降低,回落到正常值区间范围。患者治疗后水平增益值回落到正常值区间范围这一变化,提示本例患者前庭功能已基本代偿,同时患者眩晕、行走不稳症状消失,康复量化评估结果提示协调共济、平衡、步态障碍基本恢复正常,治疗效果满意。综上所述,本例患者治疗前、治疗后的VAT动态变化情况,客观地反映前庭损害部位、损害频段及前庭功能代偿情况,为急性小脑梗死的康复治疗方案的选择及疗效的评判提供了客观依据。

参考文献

[1] Hsieh LC, Lin HC,Lee GS. Aging of vestibular function evaluated using correlational vestibular autorotation test[J]. Clin Interv Aging,2014,3(9):1463—1469.

[2] Inoue Y,Yabe T, Okada K,et al.Effect of edaravone on acute brainstem-cerebellar infarction with vertigo and sudden hearing loss[J].Auris Nasus Larynx,2014,41(3):303—306.

[3] Lee H.Isolated vascular vertigo[J].Stroke,2014,16(3):124—130.

[4] Blatt PJ,Schubert MC,Roach KE,et al.The reliability of the Vestibular AutorotationTest(VAT) in patients with dizziness[J]. Journal of Neurologic Physical Therapy,2008,32(2):70—79

[5] Hsieh LC,Lin TM,Chang YM,et al.Clinical applications of correlational vestibular autorotation test[J].Acta Otolaryngol, 2015,135(6):549—556.

[6] 田军茹. 眩晕诊治[M].北京:人民卫生出版社,2015.

[7] 张圣池,陈太生,李姗姗,等.突发性聋伴眩晕患者的半规管损伤频率特性研究[J].听力学及言语疾病杂志,2012,20(4):325—329.

[8] Kerckhoven G,Mert A,De Ru JA.Treatment of vertigo and postural instability using visual illusions[J].Laryngol Otol, 2014,128(11):1005—1007.