·临床研究·

肌内效贴辅助物理疗法治疗足底筋膜炎的短期疗效观察*

缪 芸[1] 唐金华[2] 李跃红[3] 何洁石[3] 何 霏[1] 纪任欣[1] 葛政卿[1] 陈文华[4,5]

摘要

目的:观察研究肌内效贴辅助物理疗法治疗足底筋膜炎的短期疗效。

方法:选取42例足底筋膜炎患者随机分为治疗组与对照组,两组患者均予以体外冲击波(ESWT)及牵伸训练,治疗组在此基础上辅以肌内效贴贴扎。治疗前、治疗后1周、治疗后2周分别采用疼痛视觉模拟评分(VAS)、肌骨超声、美国矫形足踝协会(AOFAS)踝与后足功能评分表评估患者的疼痛程度、足底筋膜厚度及足的功能状态。

结果:治疗前两组患者各项指标差异无显著性意义($P>0.05$)。治疗后1周,一天结束时的疼痛程度及AOFAS评分治疗组均较对照组显著改善,差异具有显著性意义($P<0.05$,$P<0.01$),治疗后2周晨起第一步、一天结束时的疼痛程度及AOFAS评分治疗组均较对照组显著改善,治疗组足底筋膜变薄,与对照组比较差异具有显著性意义($P<0.01$)。除对照组治疗后1周一天结束时的疼痛程度较治疗前无显著改善($P>0.05$),两组患者治疗后1周和2周,晨起第一步、一天结束时的疼痛程度及AOFAS评分均较治疗前改善,差异具有显著性意义($P<0.01$)。治疗组治疗后2周足底筋膜厚度较治疗前差异有显著性意义($P<0.01$)。

结论:在冲击波和牵伸训练基础上辅以肌内效贴可更好地缓解足底筋膜炎患者的疼痛,改善功能。

关键词 足底筋膜炎;肌内效贴;疼痛;肌肉骨骼超声

中图分类号:R454, R493 **文献标识码:**A **文章编号:**1001-1242(2018)-03-0319-05

Effects of short-term treatment with Kinesio taping combined with physical therapy for plantar fasciitis/ MIAO Yun, TANG Jinhua, LI Yuehong, et al.//Chinese Journal of Rehabilitation Medicine, 2018, 33(3): 319—323

Abstract

Objective: To investigate the therapeutic effects of Kinesio taping combined with physical therapy for plantar fasciitis.

Method: A total of 42 patients with plantar fasciitis were randomly and equally divided into two groups. The patients in the control group received only extracorporeal shock wave therapy and manual stretching. The patients in the experimental group received Kinesio taping combined with physical therapy program the same as the control group. For each patient, visual analogue scale (VAS), ultrasonography and AOFAS were applied to evaluate the degree of pain, plantar fascia thickness and foot function before and after treatment.

Result: There were no significant differences in general condition, the degree of pain, plantar fascia thickness and AOFAS in two groups before treatment ($P>0.05$).After one week treatment, the VAS at the end of a day and AOFAS in experimental group improved more significantly than that in control group ($P<0.05$, $P<0.01$). After two week treatment, the VAS (in the morning of first step, the end of a day) and AOFAS in experimental group improved more significantly than that in control group ($P<0.01$). At the same time, the thickness of

DOI:10.3969/j.issn.1001-1242.2018.03.013

*基金项目:上海杉达学院肌骨实验室项目;上海市体育科技"综合计划"项目(16Z005)

1 上海交通大学附属第一人民医院康复医学科,上海,200080; 2上海交通大学附属第一人民医院超声科; 3 宁波市第九人民医院康复科; 4 上海杉达学院; 5 通讯作者

作者简介:缪芸,女,主治医师; 收稿日期:2016-11-30

plantar fascia reduced significantly in the experimental group than in the control group ($P<0.01$). When compared with before treatment, the VAS (in the morning of first step, the end of a day) and AOFAS improved significantly in both group ($P<0.01$), except the VAS at the end of a day after one week treatment in control group ($P>0.05$). After two weeks treatment, the plantar fascia thickness reduced significantly ($P<0.01$) than before treatment in the experimental group.

Conclusion: The additional treatment with Kinesio taping for two weeks might alleviate the pain of plantar fasciitis more effectively than physical therapy program only.

Author's address Department of Rehabilitation Medicine, Shanghai First People's Hospital,Shanghai Jiaotong University, Shanghai, 200080

Key word plantar fasciitis; Kinesio taping; pain; ultrasonography

足底筋膜炎(plantar fasciitis, PF)是由于过度运动、足弓异常、肥胖、跟腱挛缩等多种因素诱发的足底筋膜慢性损伤[1]。主要症状表现为足跟部疼痛,尤其以晨起时第一次下地足部负重时明显,随后减轻,但随着负重站立和步行时间延长疼痛会再次加重,压痛点多位于足跟中部或内侧[2]。治疗方法主要包括传统的物理因子治疗、足底筋膜及跟腱牵伸、类固醇类激素局部注射治疗、运动贴扎、冲击波治疗、矫形鞋垫等[3—5]。肌内效贴(Kinesio taping, KT)是一种具有透气性、含有低敏医用丙烯酸粘胶的弹性贴布,由日本Kase博士研发并广泛运用于运动损伤,具有消肿、止痛、增加运动知觉等作用,且贴扎后不影响肌肉和关节的活动[6]。其减轻疼痛的机制尚不明确,有研究认为与贴扎后局部血液循环的改善、淋巴回流的增加和感觉输入有关,本研究采用肌内效贴辅助冲击波和牵伸训练治疗PF,观察其疗效和足底筋膜的结构变化,现报道如下。

1 对象与方法

1.1 研究对象

2016年5月—2016年10月,在上海市交通大学第一人民医院、宁波市第九人民医院骨科和康复科就诊的PF患者。

纳入标准:①主诉为单侧或双侧足跟部疼痛者;②符合PF的临床诊断标准;③病程≥3个月,经口服非甾体类药物、短波、超声波、自行训练等保守治疗疼痛不能缓解者;④近期未局部注射类固醇类药物者;⑤依从性好,能够按方案完成诊疗;⑥患者均签署治疗知情同意书。

排除标准:①有足部手术史、足部风湿或类风湿性关节炎、外伤、跗管综合征、肿瘤者;②局部有感染、出血倾向者;③因贴布过敏性反应或其他原因不能完成治疗者;③中途接受本试验方案以外的其他治疗者。

符合以上标准的患者共42例。按身体质量指数(body mass index, BMI)进行1∶1配对后,采用STATA程序生成随机号。按入组顺序分为KT+ESWT+牵伸训练组(治疗组,21例,24足)和ESWT+牵伸训练组(对照组,21例,23足)。两组患者一般资料见表1,组间差异均无显著性意义($P>0.05$)。

表1 两组患者一般资料比较 ($\bar{x}\pm s$)

组别	例数	患足数	性别		年龄(岁)	病程(月)	BMI	日常站立活动时间(h)
			男	女				
治疗组	21	24	8	13	40.29±10.92	4.05±1.63	23.96±3.15	7.79±2.22
对照组	21	23	10	11	39.52±9.63	3.71±1.59	24.03±4.47	7.14±2.20

1.2 治疗方法

对照组单纯采用体外冲击波(extracorporeal shock wave therapy, ESWT)和牵伸训练,治疗组在ESWT和牵伸训练基础上辅以KT治疗。两组患者在治疗期间均不接受其他治疗,如口服药物、足跟垫等。两组患者接受相同的健康教育,可进行日常生活,避免跑跳、长时间步行等。

肌内效贴扎方法:①爪形贴布,足底第一层,贴布原始长度为足自然中立位时足跟末端至跖趾关节处距离的2/3,基底部长度为跟骨长度,尾部等分为4爪形。贴扎时患者俯卧位,足悬于床沿,治疗者用膝抵住患足使踝充分背屈,基底部位于跟骨,4条爪

形牵伸贴扎至第1、2、4、5跖趾关节处。②I型贴布,足底第二层,贴布原始长度为足自然中立位时,从足外踝经过足底至内踝的距离。患者俯卧位,足悬于床沿,呈自然中立位,贴布中间为基底部,以最大拉力贴扎于足跟痛点区域,两侧无拉力延伸贴扎于内外踝。③Y型贴布,贴布原始长度为足自然中立位时外踝至腓骨小头距离的1/2,贴扎摆位同爪形贴布,基底部位于跟腱,尾部沿腓肠肌内外侧肌束延伸贴扎于小腿近端3/4处(图1)。每次ESWT和牵伸训练结束时贴扎,单次维持时间24h。

图1 足底筋膜炎肌内效贴扎效果图

ESWT与牵伸训练:采用瑞士EMS公司生产的放散状冲击波治疗机进行ESWT,对患者进行疼痛触诊定位,标记足跟最强疼痛点并以此点为中心、直径1cm的区域,涂抹耦合剂于指定位置,将冲击治疗头贴于标记位置,冲击波治疗参数:冲击频率6Hz,冲击次数1600—2000次。每周治疗1次,每次治疗3—4min,共治疗2次。由治疗师辅助指导患者进行足底筋膜牵拉与跟腱牵伸训练,10次为1组,共3组。每天1次,每周6次,共2周。

1.3 评估方法

入选时、治疗后1周、治疗后2周,采用0—100mm视觉模拟评分量表(visual analogue scale, VAS)对两组患者晨起第一步、一天结束时足部的疼痛程度进行评定,0为无疼痛,100mm为最痛。应用美国GE公司生产的Voluson E6超声仪,11L-D高频探头测量足底筋膜厚度,由同一位有经验的超声医生对患者的足底筋膜进行测量,患者取俯卧位,足垂于床沿,踝关节处于中立位,探头放置于足底跟骨略偏内侧,沿着足的长轴稍微移动调整,清晰显示足底筋膜。测量部位为跟骨与足底筋膜结合处。采用美国足与踝关节外科协会(American orthopaedic foot and ankle society, AOFAS)踝与后足功能评分表评定两组患者的足功能。

1.4 统计学分析

采用SPSS 13.0软件分析结果,计数资料比较采用χ^2检验;多个时间点计量资料的整体比较采用重复测量方差分析,组间相同时间点计量资料比较采用独立样本t检验。

2 结果

治疗前两组患者晨起第一步、一天结束时的疼痛程度差异无显著性意义($P>0.05$)。治疗组各时间点与对照组评分比较,晨起第一步疼痛,治疗后2周较对照组改善($P<0.01$);一天结束时疼痛,治疗后1周、2周均较对照组改善($P<0.05$,$P<0.01$);组内比较:治疗组患者治疗后1周和2周时,晨起第一步、一天结束时的疼痛程度均较治疗前改善,差异具有显著性意义($P<0.01$)。对照组,治疗后第1周,晨起第一步时疼痛较治疗前减轻($P<0.01$),一天结束时的疼痛程度较治疗前差异无显著性意义($P>0.05$),治疗后第2周,晨起第一步时疼痛较治疗前减轻($P<0.01$),一天结束时的疼痛程度较治疗前差异有显著性意义($P<0.01$)。见表2。

治疗前两组患者患足与健足足底筋膜厚度均具有显著性差异($P<0.01$)。治疗前两组患者患足足底筋膜的厚度差异无显著性意义($P>0.05$),治疗后1周治疗组足底筋膜厚度较对照组差异均无显著性意义($P>0.05$);治疗后2周,治疗组足底筋膜厚度与对照组比较差异有显著性意义($P<0.01$)。组内比较:治疗组患者治疗后1周足底筋膜厚度较治疗前差异无显著性意义($P>0.05$),治疗后2周时足底筋膜厚度较治疗前差异有显著性意义($P<0.01$)(图2)。对照组患者治疗后1周和2周足底筋膜厚度较治疗前差异均无显著性意义($P>0.05$)。见表3。

治疗前两组患者AOFAS评分差异无显著性意义($P>0.05$)。与对照组同时间点比较,治疗组治疗后1周、2周AOFAS评分均高于对照组,差异具有显著性意义($P<0.01$)。与组内治疗前比较:两组患者治疗后1周和2周后,AOFAS评分均较治疗前提高,差异具有显著性意义($P<0.01$)。见表4。

图2 治疗前后足底筋膜厚度对比图

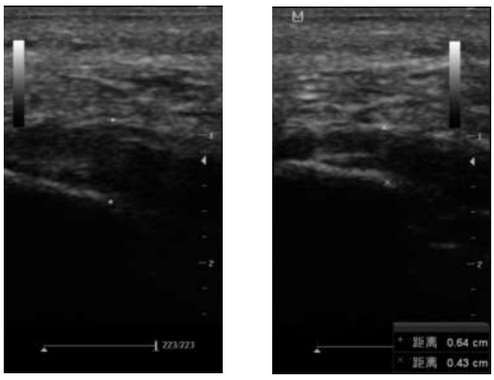

治疗前　　治疗后

表2 两组患者治疗前后各时间点VAS评分比较 ($\bar{x}\pm s$,分)

组别	治疗前	治疗后1周	治疗后2周
对照组			
晨起第一步	50.14±10.21	44.10±10.01②	38.76±7.54②
一天结束时	55.76±8.97	52.38±14.54	46.62±14.72②
治疗组			
晨起第一步	50.71±7.36	40.90±8.42②	29.90±6.56①②
一天结束时	57.48±7.55	44.81±6.47①	35.24±6.35①②

①治疗组各时间点与对照组评分比较,$P<0.01$;②与治疗前组内比较,$P<0.01$

表3 两组患者治疗前后各时间点足底筋膜厚度比较($\bar{x}\pm s$,cm)

组别	治疗前	治疗后1周	治疗后2周
对照组			
健足	0.33±0.18	未测	未测
患足	0.54±0.11	0.53±0.25	0.51±0.10
治疗组			
健足	0.35±0.14	未测	未测
患足	0.55±0.13	0.51±0.14	0.42±0.12①②

①治疗组各时间点与对照组评分比较,$P<0.01$;②与治疗前组内比较,$P<0.01$

表4 两组患者治疗前后各时间点AOFAS比较 ($\bar{x}\pm s$,分)

组别	治疗前	治疗后1周	治疗后2周
对照组	51.66±4.85	63.71±4.37②	74.62±5.07②
治疗组	53.33±6.76	69.57±6.61①②	81.38±7.19①②

①治疗组各时间点与对照组评分比较,$P<0.01$;②与治疗前组内比较,$P<0.01$

3 讨论

足在站立或步行过程中需要与不同的地面环境相适应,具有支撑体重、分散压力、吸收震荡、推动身体前进等作用。足底筋膜起源于跟骨,从足底向前方延伸止于跖趾关节,作为足弓的弓弦对足的正常生物力学维持具有重要的作用。肥胖、过度运动,踝背屈范围减少等多种因素可诱发足底筋膜跟骨连接处反复微损伤,产生炎症,导致足底筋膜水肿、纤维化甚至钙化,从而导致足底筋膜增厚[7]。有研究报道健康者足底筋膜炎厚度为2.9—3.9mm[8]。本研究中发现,足底筋膜炎患者患足的足底筋膜厚度明显增厚,这与既往的研究相一致[9]。Liang等[10]研究认为足底筋膜厚度与疼痛程度明显相关。而我们的研究也发现随着疼痛程度的减轻,足底筋膜的厚度也有所变薄。这可能与综合治疗后,局部炎症的消除和水肿的减轻有关[11]。

本研究发现,两组患者治疗后疼痛程度、足功能均有不同程度改善。体外冲击波作为一种高能机械波治疗足底筋膜炎的作用机制主要有止痛、机械压力和代谢活化效应[12]。冲击波产生的拉应力可使足底筋膜组织间松解,促进组织修复[13]。跟腱紧张是引起足底筋膜炎的异常生物力学因素之一,跟腱紧张的患者在步行时足跟触地后,足底筋膜不能有效地伸展而使足底筋膜承受过多的应力,导致足底筋膜与足跟连接处细微的撕裂后产生炎症和疼痛[14]。牵伸训练可增加跟腱与足底筋膜的柔韧性和踝的背屈活动范围,减少足底筋膜的压力,缓解足底筋膜炎患者的症状[15—16]。

肌内效贴治疗软组织损伤,通常根据运动分析与生物力学原理,选择贴扎部位、方向与拉力。拉力的方向一般与肌纤维平行,拉力的强度取决于需要产生的刺激强度和对肌肉、肌腱、韧带等活动的限制[17]。本研究中我们根据足底筋膜炎的特点,综合采用了“淋巴”贴扎、空间贴扎与肌肉贴扎技术,临床疗效优于单纯冲击波与牵伸训练。其作用机制可能是“淋巴”贴扎增加了局部皮下组织间隙,改善局部血液循环[18],并通过贴布向足跟部的回缩力控制对足底筋膜的拉力。其次,冲击波治疗是一个损伤再愈合的过程,治疗后一般要求冰敷、减少治疗部位的活动,而患者治疗后因多种原因不能充分休息而影响治疗效果,而足底的空间贴扎借助贴布的宽度和较大的拉力给足底筋膜以支撑,并使得足底筋膜的应力附着点前移而避免进一步损伤,从而减轻日常活动后疼痛的程度,改善足功能状态。同时,足部在步行支撑相的过度旋前可导致足跟内侧筋膜压力增大而引起炎症与疼痛,本研究中在足弓部增加了类

似运动贴布的空间贴扎,可能会减少旋前,增加后足外侧的压力和受力面积从而减轻症状。此外,配合牵伸训练的治疗原理,在足底与腓肠肌进行的贴扎,可能产生跟腱与足跟方向的拉力,如同治疗师的手在做持续的牵伸,避免足底筋膜在足跟连接处被代偿性过度牵拉损伤,从而促进组织的修复[19—20]。

综上所述,肌内效贴扎辅助冲击波和牵伸训练能较好地缓解足底筋膜炎患者的疼痛,改善患者的功能。本研究时间较短,纳入研究人数较少,并对研究对象的足部特点如高弓足、扁平足未进行分层等使得研究存在一定的局限性,根据患者的年龄、体重、病程、运动习惯、足部结构特点制定个性化贴扎方案,并进行足底压力与踝足生物力学的评估是未来研究的方向。

参考文献

[1] Riddle DL, Pulisic M, Pidcoe P, et al. Risk factors for Plantar fasciitis: a matched case-control study[J]. J Bone Joint Surg Am, 2003, 85(5):872—877.

[2] McPoil TG, Martin RL, Cornwall MW, et al. Heel pain--plantar fasciitis: clinical practice guildelines linked to the international classification of function, disability, and health from the orthopaedic section of the American Physical Therapy Association[J]. J Orthop Sports Phys Ther, 2008, 38(4): A1—A18.

[3] Monto RR. Platelet-rich plasma efficacy versus corticosteroid injection treatment for chronic severe plantar fasciitis [J]. Foot Ankle Int, 2014, 35(4):313—318.

[4] Gerdesmeyer L, Frey C, Vester J, et al. Radial extracorporeal shock wave therapy is safe and effective in the treatment of chronic recalcitrant plantar fasciitis: results of a confirmatory randomized placebo-controlled multicenter study[J]. Am J Sports Med, 2008, 36(11):2100—2109.

[5] 刘巍,吴强,何成奇.矫形鞋垫对足底筋膜炎患者的近期疗效[J].华西医学,2013,29(3):426—428.

[6] 余波,冯能,祁奇,等.肌内效贴短期缓解膝关节骨性关节炎症状的疗效研究[J].中国康复医学杂志,2012,27(1):56—58.

[7] Healey K, Chen K. Plantar fasciitis: current diagnostic modalities and treatments[J]. Clin Podiatr Med Surg, 2010, 27 (3):369—380.

[8] Pascual Huerta J, García JM, Matamoros EC, et al. Relationship of body mass index, ankle dorsiflexion, and foot pronation on plantar fascia thickness in healthy, asymptomatic subjects[J]. J Am Podiatr Med Assoc, 2008, 98(5):379—385.

[9] Fleischer AE, Albright RH, Crews RT, et al. Prognostic Value of diagnostic sonography in patients with plantar fasciitis [J]. J Ultrasound Med, 2015, 34(10):1729—1735.

[10] Liang HW, Wang TG, Chen WS, et al. Thinner plantar fascia predicts decreased pain after extracorporeal shock wave therapy[J]. Clin Orthop Relat Res, 2007, 460(7):219—225.

[11] Chien Tsung Tsai,Wen Dien Chang,Jen Pei Lee.Effects of short-term treatment with kinesiotapingfor plantar fasciitis[J]. Journal of musculoskeletal pain,2010,18(1):71—80.

[12] Hammer DS, Adam F, Kreutz A, et al. Ultrasonographic evaluation at 6-month follow-up of plantar fasciitis after extracorporeal shock wave therapy[J]. Arch Orthop Trauma Surg, 2005, 125(1):6—9.

[13] Mittermayr R, Hartinger J, Antonic V, et al. Extracorporeal shock wave therapy (ESWT) minimizes ischemic tissue necrosis irrespective of application time and promotes tissue revascularization by stimulating angiogenesis[J]. Ann Surg, 2011, 253(5):1024—1032.

[14] Kibler WB,Goldberg C, Chandler TJ. Functional biomechanical deficits in running athletes with painful heel syndrome. Am[J]. J Sports Med. 1991, 19(1):66—71.

[15] Hyland MR, Webber-Gaffney A, Cohen L, et al. Randomized controlled trial of calcaneal taping, sham taping, and plantar fascia stretching for the short-term management of plantar heel pain[J]. J Orthop Sports Phys Ther, 2006, 36 (6):364—371.

[16] Porter D, Barrill E, Oneacre K, et al. The effects of duration and frequency of Achilles tendon stretching on dorsiflexion and outcome in painful heel syndrome: a randomized, blinded, control study[J]. Foot Ankle Int, 2002, 23(7): 619—624.

[17] 陈文华,余波.软组织贴扎技术基础与实践[M].上海:上海科学技术出版社,2017.16—54.

[18] 余波,王人卫,陈文华,等.肌内效布贴扎辅助理疗治疗急性踝关节扭伤患者肿胀疼痛疗效观察[J].中国运动医学杂志,2012,31(9):772.

[19] Morris D, Jones D, Ryan H, et al. The clinical effects of Kinesio® Tex taping: A systematic review[J]. Physiother Theory Pract, 2013, 29(4):259—270.

[20] van de Water AT, Speksnijder CM. Efficacy of taping for the treatment of plantar fasciosis: a systematic review of controlled trials[J]. J Am Podiatr Med Assoc, 2010, 100(1): 41—51.