·病例报告·

阅读环路经颅直流电刺激节点的选择对脑卒中后失语症朗读障碍的作用:2例报告*

汪 洁[1] 袁 英[1] 吴东宇[2,3] 宋为群[1] 张大华[1] 程亦男[1] 王 卓[1] 张甜甜[1] 赵钰婷[1]

阅读是正字法到语音和正字法到语义加工的协同作用[1—2]。在字母文字系统,正字法到语音即形-音映射是非常规则的。形-音加工的神经基础依赖于腹侧枕颞区到颞顶区的连接[3—4],即背侧通路。背侧通路通达至颞顶交界区的缘上回、角回和颞上回后部,主要是基于规则的阅读,负责字母语言亚词汇的形-音或形-义对应加工;而腹侧通路包括枕叶内侧纹状皮层、颞枕交界区下部以及颞叶内侧的下部区域,主要是基于记忆的阅读,负责词典水平词形和语音通达(如整词阅读)。左腹侧通路倾向使用阅读频繁出现的词或例外词,它的发音不遵循典型的正字法到语音映射规则[5—6]。视觉词汇经过早期的视觉和正字法分析后,经由大脑左半球的背侧和腹侧两条通路完成阅读与朗读。

近年来,经颅直流电刺激(transcranial direct current stimulation, tDCS)由于其副作用小、操作简单,在失语症的治疗中具有其独特的优势。阳极可以增加皮层兴奋性,使皮层神经组织得到易化,从而提高功能水平;阴极可以降低皮层兴奋性[7],对过度兴奋的皮层细胞起到抑制性作用。

应用阳极tDCS改善卒中后失语症患者的图命名能力多采用的刺激区是Broca区和Wernicke区。但是,有些失语症患者因损伤了左侧颞顶叶或颞顶枕叶以词汇朗读困难为主要突出症状。国外文献报道先天性儿童和成人阅读障碍经18次,每周3次的tDCS刺激左颞顶叶,提高朗读能力[8]。但尚未见tDCS治疗脑卒中后朗读障碍的相关报道。那么,在汉字阅读加工的神经网络内选择哪些节点作为tDCS的刺激靶点可以更好地改善患者的朗读能力,是临床工作所要回答的问题。我科收入1例脑卒中后失读症和1例混合性失语症伴朗读困难的患者,经tDCS刺激阅读语音加工网络的不同节点后,朗读有显著提高,现报道如下:

1 资料与方法

1.1 病例资料

病例1:男性,34岁,大学文化程度。2018年2月26日入院。8周前无明显诱因,下班后突发识字不能,不认识汽车站牌的文字,到家后与家人交流困难,听不懂他人言语。头部MRI示:左侧颞顶梗死,病灶累及颞上回前部、颞中回、颞顶交界区(图1)。临床诊断失读症。

病例2:女性,72岁,高中文化程度。2018年6月22日入院。6周前无明显诱因突发言语不清,错语多,表达、理解及朗读困难,急送医院。头部MRI示:左额、颞叶梗死,病灶累及左颞上中回后部、左额中回(图2)。临床诊断混合性失语症。患者言语表达多辅以手势和肢体语言进行沟通,言语含糊不清,难以分辨。虽然没有肢体运动障碍,但因日常生活理解和表达困难,需一人专门陪护。在视觉词-图匹配检查时,对多个图画依次指点后作出选择,反应时明显延长。

1.2 语言评价方法

采用汉语失语症心理语言评价对2例患者进行听觉词-图匹配、视觉词-图匹配检查,以明确是否存在语义损害;图命名检查,以明确图命名是否受损和损伤程度;对例1进行了高表象词、低表象词、虚词、非词朗读;因例2语言损害较重,进行了高表象词、虚词朗读,以了解不同词汇朗读损害的性质和程度。每项检查中每个测题正确得1分。

1.3 tDCS治疗方法与定位

实验设计采用个案A-B-A-B期设计,A期为语言治疗,B期为tDCS加语言治疗,每期5天。

采用ZN8020型智能刺激器(四川省智能电子实业公司,成都)对患者进行tDCS刺激。

tDCS体表刺激部位有3组:①左侧背外侧前额叶(dorsal lateral prefrontal cortex, dlpfc)阳极,采用经典的顶中央向前5cm,旁开5cm为刺激部位[9];②左侧颞顶阳极,采用Rhoton的方法确定外侧裂[10],用软尺测量并标记出从鼻根点至枕外隆凸连线后3/4点。外侧裂投影为额颧点与3/4点连线。该线与乳突垂直线的交点,即为外侧裂后缘,该点为颞

DOI:10.3969/j.issn.1001-1242.2020.02.020

*基金项目:国家自然科学基金资助课题(81171011,81272173,81572220,81371194,81671048);首都临床特色应用研究(Z121107001012144,Z171100001017111)

1 首都医科大学宣武医院康复医学科,北京,100053; 2 中国中医科学院望京医院; 3通讯作者

第一作者简介:汪洁,女,硕士,副主任治疗师; 收稿日期:2018-08-23

图1 病例1患者头部MRI

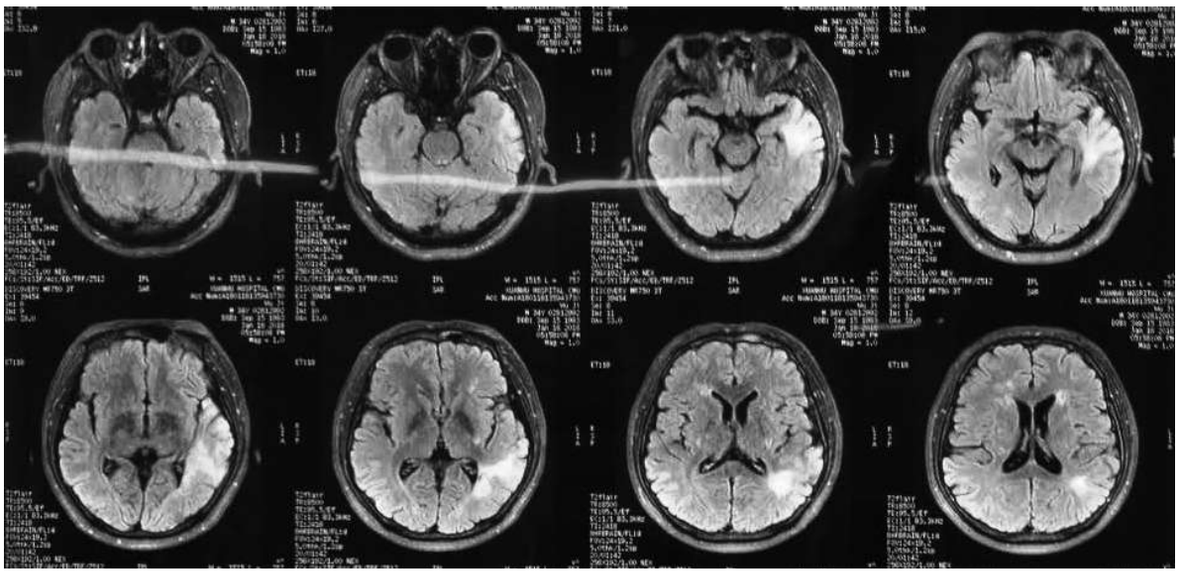

图示左侧颞顶梗死,病灶累及颞上回前部、颞中回、颞顶交界区

图2 病例2患者头部的MRI

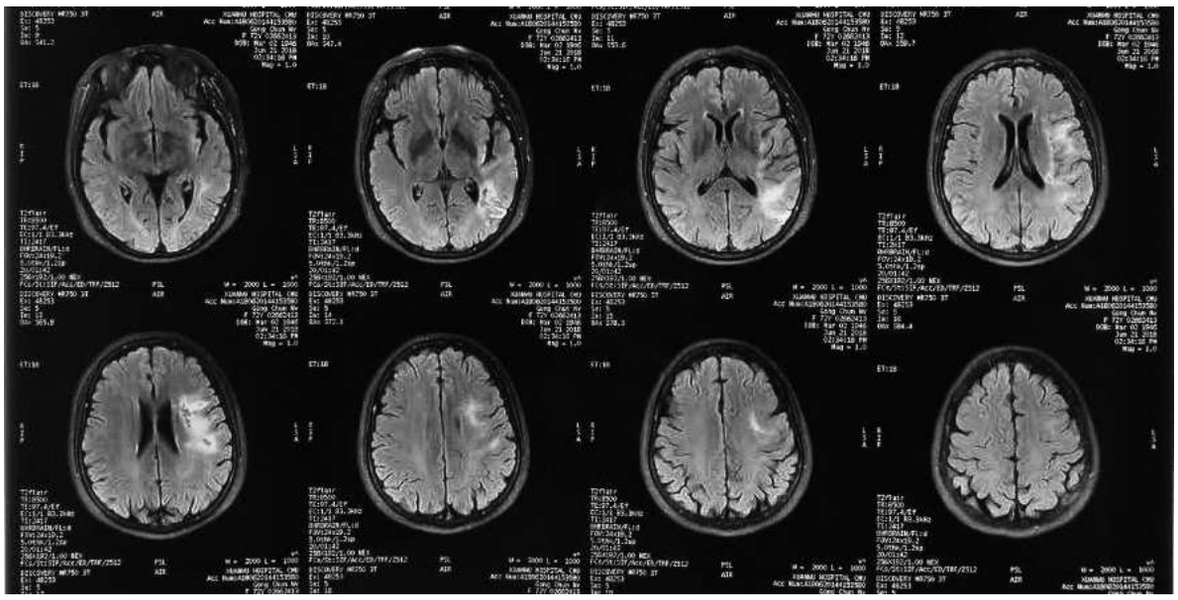

图示左额、颞叶梗死,病灶累及左颞上中回后部、左额中回

顶刺激部位;③左侧前颞阳极,将电极上缘紧贴外侧裂下缘前颞部。上述3个刺激部位的阴极均放置于对侧肩部。使用弹力绷带固定电极。电极面积(4.5×5.8)cm^2,刺激量1.20mA,每日2次,每次20min,每周5天。

病例1为左侧颞前部、颞上回和颞中回、角回皮层下白质梗死,结合心理语言评估结果,刺激部位选为左侧颞顶连接区和前颞叶。病例2为左额中回受损,表现执行功能缺陷,即阅读词-图匹配任务的反应时明显延长,因此先刺激左侧dlpfc,随后刺激左侧颞顶连接区。

1.4 语言治疗方法

语言治疗采用汉语失语症心理语言评价与治疗系统,对2例患者进行语义模块中的视觉词-图匹配任务训练,患者正确选择答案后,鼓励患者朗读。对病例1增加图命名训练,命名失败时给予语音输入的相关语义提示,患者命名。语言

治疗每日1次，每次30min，与tDCS治疗同时实施。

1.5 统计学分析

使用SPSS 17.0统计软件进行统计分析。对各语言测验项目正确反应记1分，错误反应为0分，治疗前后得分结果比较采用Fisher精确检验。治疗前后听觉词-图匹配和视觉词-图匹配测验反应时比较采用配对t检验，以$P<0.05$被认为具有显著性差异。

2 结果

语言评价与治疗结果见表1—2。病例1首次检查结果显示，听觉词-图匹配轻度受损、图命名中度受损；所有朗读分测验中至重度受损。常规语言治疗1周后，语言功能未见改变。随后实施左颞顶区1周tDCS加语言治疗后，听觉词-图匹配正常，图命名显著提高（$P<0.05$），高、低表象词朗读改善（$P<0.05$）；左前颞tDCS加语言治疗1周后，低表象词和虚词朗读成绩显著提高（$P<0.05$）。2周后随访，语言各项检查无明显变化（表1）。

病例2进行常规语言治疗5天，语言功能未见明显改变（表2）。左侧dlpfc阳极兴奋性刺激加语言治疗5天后，结果显示视觉词-图匹配反应时显著降低，以前的逐项图画指点行为消失，对目标图的选择果断；高表象词朗读正确率明显提高。左颞顶tDCS加语言治疗5天后，高表象词朗读成绩继续提高。

表1 病例1 tDCS治疗前后语言评价结果

	听觉词-图匹配 30分	视觉词-图配 30分	图命名 30分	高表象词朗读 20分	低表象词朗读 20分	虚词朗读 30分	非词朗读 10分
语言治疗前	22	26	13	6	2	11	0
语言治疗5天后	22	25	14	6	1	10	0
语言治疗+左颞顶tDCS5天后	28	26	21①	11①	7①	12	1
语言治疗5天后	29	29	23	15	9	14	1
语言治疗+左前颞tDCS 5天后	30	28	26	18	16①	25①	2
2周后随访	27	30	28	18	16	27	2

①本周与上周得分比较$P<0.05$

表2 病例2 tDCS治疗前后语言评价结果

治疗	听觉词-图匹配 30分	听觉词-图匹配 反应时(s)	视觉词-图匹配 30分	视觉词-图匹配反应时(s)	图命名 30分	高表象词朗读 20分	虚词朗读 30分
语言治疗前	11	5.5	9	22.7	2	2	7
语言治疗5天后	15	6.9	10	23.5	4	3	8
左Dlpfc tDCS 5天后	20	5.0	15	10.9①	6	10①	10
语言治疗5天后	20	3.9	18	11.6	7	11	11
左颞顶tDCS 5天后	20	4.3	12	12.2	7	16①	11

①本周与上周得分比较$P<0.05$

3 讨论

阅读是大脑多个系统或脑区间动态协作的过程[11]。本世纪对字母语言词汇阅读的脑功能成像研究揭示[3]，视觉词汇经过早期的视觉和正字法分析后，经由大脑左半球的背侧和腹侧两条通路完成阅读。

神经影像学研究的荟萃分析显示[6]，字母语言的形-音转换位于左侧颞上回后部、缘上回和额下回盖部。这一神经通路与以后的荟萃分析[12—13]和文献综述一致[2]。左颞上回执行序列（亚词汇）语音加工和语音短时记忆[14—15]，尤其是颞上回后部对语音信息进行短时存储[16]。形-音加工的神经基础依赖于腹侧枕颞区到颞顶连接区的连接[4]。

汉语不同于字母文字，汉字没有形音对应规则，不存在形-音转换，其语音由整字字形直接对应到某一音节[17]。汉字阅读研究中缺乏左侧颞上回后部的语音效应[18]。一种解释是颞上回后部是特异与字母语言有关，在“组配语音”起到特定作用[19]。左颞上回后部损伤的日本双语患者显示英语语音性失读，但是读日文假名保留[20]。具有透明性音节的日文假名比半规则（quasi-regular）不透明英语认知加工需求更少[21]。后者需要更精细的加工能力，如：读英语需要将字母串切分为字素（grapheme），再将这些字素转换为音位，最后将这些音位融合为一个词。因此，读日文假名和日语汉字不需要左颞上回的参与，当左颞上回损伤，不会造成读假名的损害。但是，在自然语境下阅读汉语故事激活该区[22]。因此，左颞上回后部是否参与汉字语音加工，它的确切功能是什么，有待进一步研究。本文报告的病例1有左颞上回和顶叶损伤，病例2除了有左颞损伤外，还伴有颞叶和顶叶低灌注。因此，难以归因颞上回为朗读障碍的责任病灶。

早期的阅读脑成像研究显示，左顶下小叶参与汉字的语

音加工,负责汉字阅读中整字水平的形-音匹配[17]。近期对计算和语音加工的功能影像学荟萃分析的研究显示,左顶下小叶和角回支持符号(即,字母、词汇和算术事实(arithmetic facts))到它们相关的言语表征[23]。由于病例1损伤了角回皮质下白质,以及颞上回,该区涉及了听觉语义加工。因此在左颞顶刺激后,患者的听觉词-图匹配达到正常水平,高低表象词朗读、图命名提高($P<0.05$)。朗读和图命名加工均涉及了语义和语音输出词典模块,而角回与形-音加工有关,左颞中回后部是词汇语义与词形表征的界面[24]。由于刺激电极面积较大,不仅覆盖颞顶,也覆盖了颞中回后部。因此,不但改善朗读,也改善了图命名。当刺激左前颞后,患者的低表象词和虚词朗读成绩提高($P<0.05$)。左前颞叶涉及了阅读加工的腹侧通路,在汉字阅读中左前颞是否参与更高层次的抽象词汇的形-音加工,如低表象词和虚词朗读,有待进一步研究。

汉字阅读时左额中回激活,该区被认为是经典的汉语特异阅读区[25],对它的功能始终存在着争议。早期的研究认为,左额中回与语义通达[26—27]、查找到语音(addressed phonology)有联系[17],或整合视空间分析和语义(或语音)分析有关[28]。近期,Wang等[18]的研究显示左额中回与词汇频率高度相关,它的功能似乎与汉字语音加工无关,但是对假字亚词汇语音加工敏感。这些结果反映了加工需求驱动左额中回的激活。这个观点与左额中回保持字形直到意义和发音提取完成的工作记忆有关[29],这可以解释在字母词汇加工特定任务需求[30]和汉语故事阅读时观察到的左额中回激活[22]。研究者认为汉语故事阅读时额中回特异性激活与正字法视觉复杂性(汉字的视觉密度和非线性)和任务需求间的交互作用有关[22]。病例2的第一个刺激部位dlpfc在认知任务时参与执行功能,如抑制干扰、选择目标,作出决断等[31—32]。病例2阅读时表现的反应时明显延长,反映了她的执行功能障碍体现在抑制干扰项,选择目标项,以及决断能力的下降。经tDCS刺激dlpfc 5天后,提高了视觉词-图匹配任务的平均反应时,即提高了患者的执行功能。这可能与刺激额中回提高发音提取的工作记忆与语音加工需求有关。高表象词朗读正确率明显提高,这可能与朗读时额叶注意功能的改善有关。额叶眼区是注意环路的终端,该区位于dlpfc的后上部,由于tDCS电极面积较大,可以覆盖该区,因此提高朗读通路终端和dlpfc的兴奋性,从而改善了朗读成绩。

病例2的第二个刺激部位是左颞顶,左颞顶连接区的上岸为背侧流,下岸为语言加工的腹侧流[33],腹侧流加工语义。在左颞顶刺激后,患者高表象词朗读成绩优于视觉词-图匹配,即词汇-语音通路(朗读)较词汇-语义通路(阅读理解)保留的更好,结合听觉词-图匹配成绩分析,提示患者存在语义缺陷,可能与颞叶损伤和顶叶低灌注有关。Dlpfc刺激后,高表象词朗读显著提高。这与颞中回后部和角回是视觉输入信息、听觉信息等多感觉通路的整合区有关,涉及了形-音与形-义加工。但视觉词-图匹配没有显著变化。这是否与颞中回受损使得词汇语义通达到前颞叶受阻有关,有待进一步研究证实。

总之,对于失语症朗读障碍的tDCS治疗,首先要根据损伤部位所涉及的阅读神经网络,通过心理语言学的评估结果,选择相应的刺激靶点,还应注意该网络未受损的远隔节点是否受到影响,做到具有针对性的个体化tDCS治疗,才能取得良好的治疗效果。

参考文献

[1] Harm MW, Seidenberg MS.Computing the meanings of words in reading: cooperative division of labor between visual and phonological processes[J]. Psychol Rev, 2004,111:662—720.

[2] Carreiras M, Armstrong BC, Perea M, et al.The what, when, where, and how of visual word recognition[J]. Trends Cogn Sci, 2014,18:90—98.

[3] Pugh KR, Mencl WE, Jenner AR, et al. Functional neuroimaging studies of reading and reading disability (developmental dyslexia) [J]. Mental Retardation and Developmental Disabilities Research Reviews, 2000,6(3):207—213.

[4] Price CJ, Devlin JT. The interactive account of ventral occipitotemporal contributions to reading[J]. Trends in Cognitive Sciences, 2011,15(6):246—253.

[5] Coltheart M. Dual route and connectionist models of reading: an overview[J]. Lond Rev Educ, 2006,4(1):5—17.

[6] Jobard G, Crivello F, Tzourio-Mazoyer N. Evaluation of the dual route theory of reading: a metanalysis of 35 neuroimaging studies[J]. NeuroImage, 2003,20(2):693—712.

[7] Nitsche MA, Paulus W. Excitability changes induced in the human motor cortex by weak transcranial direct current stimulation[J]. Physiology, 2000,527:633—639.

[8] Costanzo F, Rossi S, Varuzza C, et al. Long-lasting improvement following tDCS treatment combined with a training for reading in children and adolescents with dyslexia[J]. Neuropsychologia, 2018,3:016.

[9] Brunoni AR, Ferrucci R, Bortolomasi MM. et al. Transcranial direct current stimulation (tDCS) in unipolar vs. bipolar depressive disorder[J]. Progress in Neuro-Psychopharmacology & Biological Psychiatry, 2011,35:96—101.

[10] Rhoton AL Jr. The cerebrum[J]. Neurosurgery, 2002,51(4 Suppl):S1—51.

[11] Fedorenko E, Thompson Schill SL. Reworking the language network[J]. Trends in Cognitive Sciences, 2014,18(3):

120—126.

[12] Cattinelli I, Borghese NA, Gallucci M, et al. Reading the reading brain: a new meta-analysis of functional imaging data on reading[J]. J Neurolinguist, 2013,26:214—238.

[13] Taylor JSH, Rastle K, Davis MH. Can cognitive models explain brain activation during word and pseudoword Reading? A meta-analysis of 36 neuroimaging studies[J]. Psychological Bulletin, 2013,139(4):766—791.

[14] Temple E, Deutsch GK, Poldrack RA, et al. Neural deficits in children with dyslexia ameliorated by behavioral remediation: evidence from functional MRI[J]. PNAS, 2003, 100(5):2860—2865.

[15] Majerus S,Van der Linden M. The development of long-termmemory effects on verbal short-termmemory: A replication study[J]. British Journal of Developmental Psychology, 2003,21:303—310.

[16] Wise RJS, Scott SK, Blank SC, et al. Separate neural subsystems within Wernicke's area[J]. Brain, 2001,124:83—95.

[17] Tan LH, Laird AR, Li K,et al. Neuroanatomical correlates of phonological processing of chinese characters and alphabetic words: a meta-analysis[J]. Human Brain Mapping, 2005,25:83—91.

[18] Xiaojuan Wang, Rong Zhao, Jason D Zevin,et al. The neural correlates of the interaction between semantic and phonological processing for Chinese character reading[J]. Frontiers in Psychology, 2016,7:947—961.

[19] Paulesu E, McCrory E, Fazio F, et al. A cultural effect on brain function[J]. Nature Neuroscience, 2000,3(1): 91—96.

[20] Wydell TN, Kondo T. Behavioral and neuroimaging research of reading: a case of Japanese[J]. Curr Dev Disord Rep, 2015,2:339—345.

[21] Ziegler JC, Goswami U. Reading acquisition, developmental dyslexia, and skilled reading across languages: a psycholinguistic grain size theory[J]. Psychol Bull, 2005,131(1):3—29.

[22] Wang X, Yang J, Mencl WE, et al. Language differences in the brain network for reading in naturalistic story reading and lexical decision[J]. PLoS ONE, 2015,10(5):1—25.

[23] Courtney Pollacka, Nicole C. Ashby. Where arithmetic and phonology meet: The meta-analytic convergence of arithmetic and phonological processing in the brain[J]. Developmental Cognitive Neuroscience, 2017,30:251—264.

[24] Baldo JV, Are´valo A, Patterson JP, et al. Grey and white matter correlates of picture naming: Evidence from a voxel-based lesion analysis of the Boston Naming Test[J]. Cortex, 2013,49: 658—667.

[25] Siok WT, Perfetti CA, Jin Z, et al. Biological abnormality of impaired reading is constrained by culture[J]. Nature, 2004,431:71—76.

[26] Tan LH, Spinks JA, Gao JH, et al. Brain activation in the processing of Chinese characters and words: a functional MRI study[J]. Human Brain Mapping, 2000,10(1):16—27.

[27] Luke KK, Liu HL, Wai YY, et al. Functional anatomy of syntactic and semantic processing in language comprehension[J]. Hum. Brain Mapp, 2002.16:133—145.

[28] Tan LH, Liu HL, Perfetti CA, et al. The neural system underlying chinese logograph reading[J]. NeuroImage, 2001,13 (5);836—846.

[29] Liu Y, Dunlap S, Fiez J, et al. Evidence for neural accommodation to a writing system following learning. Hum [J]. Brain Mapp, 2007,28:1223—1234.

[30] Nakamura K, Kuo WJ, Pegado F, et al. Universal brain systems for recognizing words shapes and handwriting gestures during reading[J]. Proc Natl Acad Sci, 2012,109: 20762—20767.

[31] Rypma B, Berger JS, D'Esposito M,et al. The influence of working-memory demand and subject performance on prefrontal cortical activity[J]. Journal of Cognitive Neuroscience,2002,14:721—731.

[32] Prabhakaran V, Narayanan K, Zhao Z, et al. Intergration of diverse information in working memory within the frontal lobe[J]. Nature Neuroscience, 2000,3:85—90.

[33] Fridrikssona J, Yourganov G, Bonilha L, et al. Revealing the dual streams of speech processing[J]. PNAS, 2016, 113 (52): 15108—15113.