·临床研究·

基于功能性近红外光谱技术的不同吞咽任务态前额叶皮质功能研究*

张晨晨[1,2] 陈秀恩[1,2,3] 郑洁皎[1] 江紫辉[1,2] 伍 勰[2]

摘要

目的：采用功能性近红外光谱技术（functional near-infrared spectroscopy，fNIRS）研究不同吞咽任务态前额叶皮质激活情况。

方法：纳入19例健康成人受试，在fNIRS采集过程中执行经注射器小口吞咽及经吸管连续吞咽任务，分析不同吞咽任务态前额叶皮质激活模式的差异。

结果：在执行小口吞咽任务态，前额叶中显著激活的亚区为双侧的腹外侧前额叶皮层（ventrolateral prefrontal，VLPFC）；执行连续吞咽任务态，前额叶中显著激活的亚区为右侧腹外侧前额叶皮层、双侧的背外侧前额叶皮层（dorsolateral prefrontal cortex，DLPFC）及双侧的眶额皮层（orbitofrontal cortex，OFC），其中右侧额极区（frontopolar prefrontal cortex，FPC）激活呈边缘化显著。经配对*t*检验发现，连续吞咽任务在右侧背外侧前额叶皮层（DLPFC）及右侧额极区（FPC）中的激活程度明显高于小口吞咽任务（$P<0.05$）。

结论：fNIRS可应用于吞咽相关的脑功能研究。前额叶参与吞咽过程，并且以接近自然状态下的方式吞咽时会激活更多的前额叶亚区。

关键词 吞咽；功能性近红外光谱技术；前额叶；认知

中图分类号：R493，R741 **文献标识码：**A **文章编号：**1001-1242（2023）-10-1372-07

The study of prefrontal cortex function in different swallowing task based on functional near-infrared spectroscopy/ZHANG Chenchen，CHEN Xiu'en，ZHENG Jiejiao，et al.//Chinese Journal of Rehabilitation Medicine，2023，38（10）：1372—1378

Abstract

Objective： To investigate the prefrontal cortex activation during different swallowing tasks by using the functional near-infrared spectroscopy（fNIRS）.

Method： Nineteen healthy adults were enrolled to perform two functional swallowing tasks during the fNIRS measure, including a single sip of 3ml of water via syringe and continuous straw drinking. The differences in prefrontal cortex activation patterns under different swallowing tasks were analyzed.

Result： During the single-sip swallowing task，the bilateral ventrolateral prefrontal cortex（VLPFC）was significantly activated. During the continuous swallowing task，the right ventrolateral prefrontal cortex（R-VLPFC），bilateral dorsolateral prefrontal cortex（DLPFC）and bilateral orbitofrontal cortex（OFC）were significantly activated，and the activation of the right frontopolar prefrontal cortex（R-FPC）was marginally significant. The paired t test showed that the activation degree of the continuous swallowing in the right dorsolateral prefrontal cortex（R-DLPFC）and the right frontopolar prefrontal cortex（R-FPC）was significantly higher than that of single-sip swallowing（$P<0.05$）.

DOI：10.3969/j.issn.1001-1242.2023.10.007

*基金项目：上海市卫健委面上项目（202240256，201640093）；华东医院骨干人才培养计划资助项目（HDGG2017007）；国家重点研发计划项目（2020YFC2008700；2020YFC2008705）；上海康复医学临床医学研究中心计划项目（21MC1930200）

1 复旦大学附属华东医院康复医学科，上海市，200040；2 上海体育学院运动科学学院；3 通讯作者

第一作者简介：张晨晨，女，硕士研究生；收稿日期：2022-08-04

Conclusion: The fNIRS can be applied to study brain function related to swallowing. The prefrontal lobe is involved in swallowing,with more activation of the prefrontal subregion when swallowing in a more natural manner.

Author's address Department of Rehabilitation Medicine, Hua-dong Hospital Affiliated to Fudan University, Shanghai, 200400

Key word swallowing; functional near-infrared spectroscopy; prefrontal lobe; cognition

吞咽是一个复杂的过程,既需要呼吸的参与,还需要口腔、咽、喉、食管等处神经肌肉的协调配合来完成。另外,近些年的研究表明,认知也是影响吞咽功能的一个独立因素,不仅许多认知沟通障碍患者会出现吞咽障碍,而且在脑卒中后患者中认知障碍和吞咽困难症状常常同时发生并可能长期存在[1—2]。与此同时,认知功能的状态还会影响吞咽功能的恢复效果[3—5]。因此,一些研究者表示,在对吞咽障碍患者进行全面评估及综合治疗时,需关注患者的认知功能状态对吞咽功能和康复疗效的影响[6—7]。此外,认知的中枢位于前额叶,前额叶位于额叶的前端,主要与人类的高级认知功能相关,如计划、执行功能、注意分配及抑制性控制等。研究表明,前额叶受损后不仅会影响认知功能,而且也会导致口咽期的吞咽障碍[8—9]。随着近些年脑功能成像技术如功能性磁共振成像(functional magnetic resonance imaging, fMRI)和功能性近红外光谱技术(functional near-infrared spectroscopy, fNIRS)的快速发展和广泛应用,研究者们通过设计吞咽任务来观察和确定与吞咽功能相关的大脑激活皮质,如初级感觉运动区皮质、运动前区、岛叶、扣带前回、前额叶等[10—11]。由于吞咽活动和认知任务激活的大脑皮质中均包含前额叶,但是吞咽任务设计中的一口量及饮用方式不一致,前额叶皮质的激活模式,即认知成分的参与是否存在差异却少有研究关注。

fNIRS是一种基于血管的无创神经成像技术,它依靠神经-血管耦合机制来推断神经活动的变化,而神经活动的变化反映在被激活皮层区域的血氧变化[12—13]。fNIRS在几种脑功能成像技术中最大的优势在于其时间分辨率比fMRI技术快,虽然空间分辨率低于fMRI,但是由于伪影干扰小,具有便携性,因此更适用于日常生活、工作等自然情景下的神经科学研究[14—15]。此外,有研究人员同时使用fNIRS和fMRI采集任务态下的脑激活数据并将两者对比,发现两者之间具有良好的相关性[16—17]。目前已有多项研究将fNIRS应用于吞咽功能相关的研究中,证明了fNIRS技术能够可靠地识别吞咽任务态的皮层激活模式[18—21]。因此,本研究选取19例健康成年人作为研究对象,通过不同吞咽任务的fNIRS评估,获取健康成年人的规范化数据,观察不同吞咽任务状态下前额叶的激活情况,旨在探讨吞咽和认知之间的关系。

1 资料与方法

1.1 一般资料

本研究纳入19例健康成年人作为受试者,年龄(24.58±1.50)岁,其中男9例,女10例。

纳入标准:①简易精神评估量表(mini-mental state examination, MMSE)>24分者;②饮食评估工具10(eating assessment tool 10, EAT-10)得分<3分者;③使用爱丁堡惯用手量表确认为右利手者。排除标准:①存在任何吞咽困难者;②有严重精神障碍及认知障碍者;③既往或目前诊断的脑损伤者;④视听障碍者。所有受试者均为自愿参加本实验,并签署知情同意书。本研究获得复旦大学附属华东医院伦理委员会批准(批号:2016K033)。该项目已于2021年11月在中国临床研究试验注册中心注册,并获得审批(编号:ChiCTR2100052801)。

1.2 fNIRS任务态数据采集

利用连续波近红外光谱(continuous wave near-infrared spectroscopy, CW-NIRS)系统(NIRSIT,OBELAB公司,韩国)采集受试者在吞咽活动(包括小口吞咽和连续吞咽)时的前额叶皮层激活数据。光探针由24个光源和32个探测器组成,其中总共测量了48个预定义通道,光源-探测器间隔为3cm。其中,最下方的光学探头的中心与10-20EEG系统的额极零点(FPz)位置对齐,从而消除受试者之间的位置不确定性。该设备在每个光学探头的尖端都配有橡胶帽,以避免环境光的干扰,并牢固地固定设备。以连续波形式记录2种不同波长的近红外光(780nm和850nm)信号,采样率为8.13Hz,实时监

测受试者前额叶中HbO_2和HbR的浓度变化。

1.3 实验任务

受试者进入一个安静不受外界干扰的房间，舒适坐于电脑屏幕前，并在正式测试前进行任务的练习，明白实验过程，防止出现一些不必要的动作。正式测试时受试者需佩戴便携式fNIRS设备，并先后完成2个不同的吞咽任务。吞咽任务采用Eprime 3.0软件进行设计，受试者可以通过电脑屏幕上的文字提示进行任务操作，任务设置的具体内容如下：

任务①：经注射器小口吞咽：包括5个组块。每个组块包括20s的休息准备期，期间保持放松。任务组块包括5s注食和5s吞咽，共吞咽3口食物，时长30s。为避免受试者在任务过程中出现不必要的动作，以及控制每次吞咽饮用水的量，采用1根吸管，其两端分别连接被试的右侧口角和注射器。当看到受试者面前的电脑屏幕出现“开始注射食物”的文字时，研究人员将3ml的常温饮用水匀速注入，当受试者看到“请咽下去”的提示时即开始慢慢咽下液体，避免重复吞咽。整个过程共270s。实验方案见图1。

任务②：经吸管连续吞咽：包括3个组块，每个组块包括20s的休息准备期，期间保持放松，避免任何意向性思维活动。任务组块为10s的连续吞咽，当电脑屏幕中间出现“开始”的文字时，受试者通过吸管按照自然的速度和一口量连续从杯子中吸取常温饮用水并咽下，当看到“停止”的文字时则停止饮水。整个过程共110s。实验方案见图2。

1.4 fNIRS数据处理及分析

使用NIRSIT Analysis Tool GUI v3.6.1软件对fNIRS数据进行处理，为了消除头动等带来的影响，对有运动伪迹的试次进行矫正；滤除频率>0.1Hz和频率<0.01Hz的成分，以消除高频生理信号和低频基线漂移的影响。随后，通过Beer-Lambert定律提取血流动力学反应，并以每个任务组块的前5s为基线，校准基线后减去基线的平均振幅，获得每个通道的任务组块平均血流动力学参数。本研究只在前额叶区域使用了48个通道。如图3所示，48个通道被分为8个亚区：左、右背外侧前额叶皮层（dorsolateral prefrontal cortex，DLPFC）；左、右腹外侧前额叶皮层（ventrolateral prefrontal，VLPFC）；左、右额极区（frontopolar prefrontal cortex，FPC）；以及左、右眶额皮质（orbitofrontal cortex，OFC），之后将每个亚区所包含的多个通道的含氧血红蛋白（HbO_2）数据进行平均，该均值即为该亚区的平均HbO_2变化量。

预处理后的数据进行一阶分析，得到个体任务期前额叶的激活脑图，然后通过广义线性模型（general linear model，GLM）建模，方波脉冲函数与典型的血流动力学响应函数（hemodynamic response function，HRF）进行卷积处理，采用单样本t检验，设显著性阈值为$P<0.05$，并进行错误发现率（false discovery rate，FDR）矫正，计算被试在任务阶段的激活响应，输出t值和P值、激活图等结果。

分别对各任务的组块进行平均后，得到各亚区在该任务阶段的平均HbO_2变化量，并比较不同任务同一亚区之间激活的差异。

1.5 统计学分析

使用SPSS 25.0软件进行统计学分析，采用Levene检验进行方差齐性检验，计量资料用均数±标准差表示，不同任务之间对应亚区任务组块的平均HbO_2变化量采用配对样本t检验，以$P<0.05$为差异有显著性意义。

2 结果

2.1 健康成年人执行不同吞咽任务态前额叶皮质

图1 小口吞咽任务方案

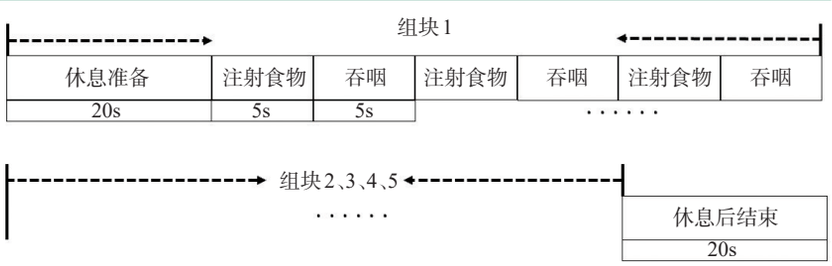

图2 连续吞咽任务方案

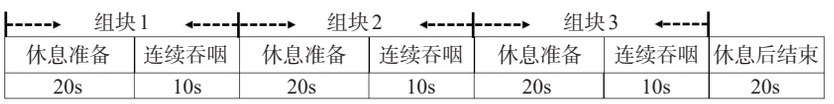

图3 NIRSIT通道分布

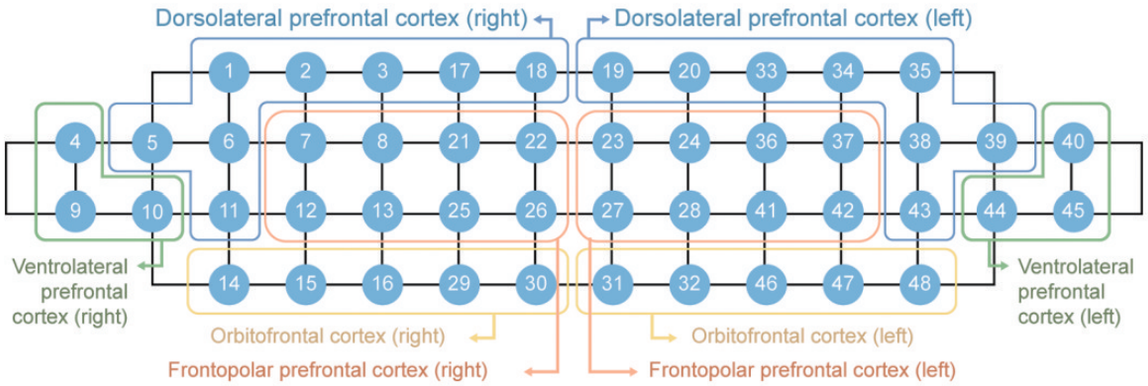

激活情况

研究发现,受试者在执行小口吞咽任务态前额叶的显著激活亚区为双侧的腹外侧前额叶皮层(VLPFC),如图4a所示;执行连续吞咽任务态前额叶的显著激活亚区为右侧腹外侧前额叶皮层(R-VLPFC)、双侧背外侧前额叶皮层(DLPFC)、双侧眶额叶皮层(OFC),并且右侧额极区(R-FPC)激活呈边缘化显著,如图4b所示。不同任务脑区激活的t值和P值见表1。

2.2 健康成年人执行不同吞咽任务态前额叶皮质激活的差异

通过对不同任务之间对应亚区任务组块的平均HbO_2变化量进行配对t检验时发现,连续吞咽任务在右侧背外侧前额叶皮层(R-DLPFC)及右侧额极区(R-FPC)中的激活程度明显高于小口吞咽任务($P<0.05$)(表2, 图5)。

3 讨论

当一个特定的大脑区域被激活时,脑血流量会

表1 不同吞咽任务态前额叶各亚区激活的t值和P值

前额叶亚区	小口吞咽		连续吞咽	
	t值	P值	t值	P值
左侧VLPFC	2.263	0.036①	1.810	0.087
右侧VLPFC	3.441	0.003①	2.112	0.049①
左侧DLPFC	1.923	0.070	2.302	0.033①
右侧DLPFC	1.339	0.197	3.916	0.001①
左侧FPC	0.213	0.834	1.679	0.110
右侧FPC	0.516	0.612	2.094	0.050
左侧OFC	1.604	0.126	2.928	0.009①
右侧OFC	0.954	0.353	2.884	0.010①

注:①表示在该任务态下,$P<0.05$,对应的前额叶亚区存在显著激活。

表2 不同任务的前额叶亚区平均HbO_2变化量比较($\bar{x}\pm s$)

前额叶亚区	小口吞咽任务	连续吞咽任务	P值
右侧DLPFC	-0.001±0.004	0.027±0.069	0.031①
右侧VLPFC	0.024±0.097	0.023±0.069	0.142
右侧FPC	-0.012±0.023	0.006±0.015	0.007②
右侧OFC	-0.002±0.041	0.009±0.037	0.407
左侧DLPFC	-0.012±0.045	0.013±0.047	0.154
左侧VLPFC	0.044±0.113	-0.017±0.064	0.086
左侧FPC	-0.003±0.015	0.011±0.029	0.129
左侧OFC	0.001±0.009	0.015±0.027	0.211

注:①$P<0.05$;②$P<0.01$。

以一种时间和空间协调的方式增加,与神经活动变化紧密相关[22—23]。因此,fNIRS能够实时精准地监测大脑皮质区域内含氧血红蛋白和脱氧血红蛋白的浓度变化,反映出执行吞咽任务态大脑皮质的激活情况,从而探究脑区活动与吞咽的关系。此外,fNIRS具有重要的应用价值,一方面fNIRS的无辐射、便捷性和良好的抗运动干扰能力等优势使得它面向的受试群体更广泛;另一方面,在成像过程中受试者能够直立坐在椅子上,并与环境互动,增加了检查的有效性和临床应用[24]。基于以上优势,近些年来fNIRS逐渐应用于吞咽领域的脑网络研究中。但是目前在与吞咽相关的脑功能成像技术研究中,吞咽任务范式大多为通过注射器吞下少量液体如3ml、5ml,这不仅忽略了正常吞咽过程中的第一个时相,即口腔前期,而且与日常实际的吞咽方式有所不同,降低了检测的生态效度。较大的测试量和连续吞咽能更好地代表自然状态下的吞咽动作[25],使研究更好地推广到现实生活中。本研究采用一种更接近现实状态的经吸管连续吞咽任务,与常规的经

图4 小口吞咽任务与连续吞咽任务脑激活图

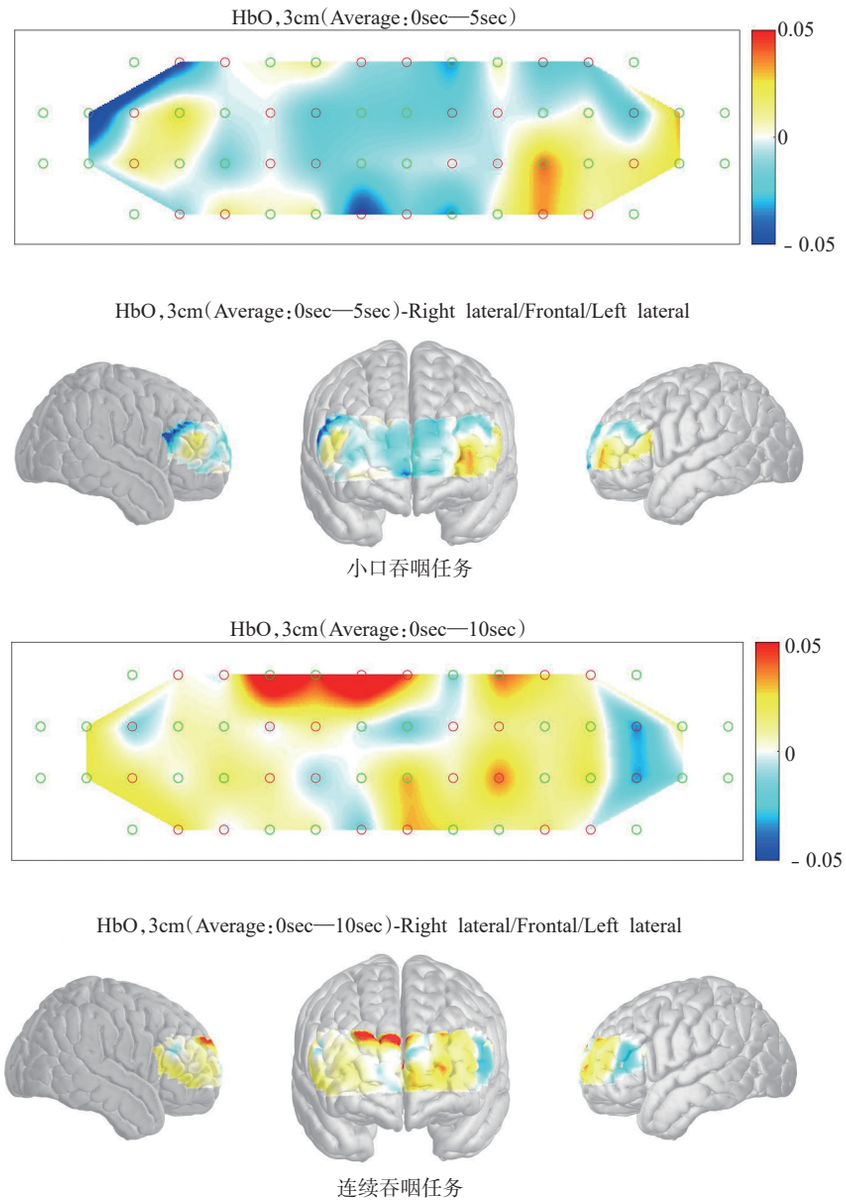

图5 小口吞咽任务和连续吞咽任务前额叶亚区激活的比较

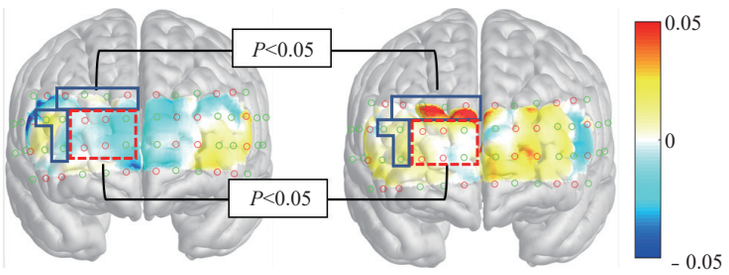

注:①左图为小口吞咽任务;②右图为连续吞咽任务。

注射器小口吞咽任务进行对比,观察前额叶激活情况的差异。

在执行小口吞咽任务态,双侧VLPFC皮层均有明显的激活,执行连续吞咽任务态,右侧VLPFC、双侧DLPFC和双侧OFC均显著激活,右侧FPC的激活呈边缘化显著。既往吞咽相关的脑功能成像研究均报道过存在前额叶的激活[19, 21, 25]。近些年来,Kober SE等[19,26—27]在应用fNIRS监测吞咽相关激活脑区的几项研究中表明,健康成年人在执行吞咽液体、吞咽唾液和吞咽想象任务态,VLPFC均存在最强烈的近红外信号变化。Knollhoff SM等[21]在使用fNIRS观察健康受试者吞咽任务态下大脑的激活情况时发现,该区域同样存在显著激活。VLPFC中的Broca区(BA44、BA45)通常被认为与促进运动性语言的产生有关,但是很早之前有关吞咽皮质相关性的研究已经发现,在执行吞咽和舌头运动任务中Broca区存在强烈的激活[28—29]。目前有3种原因可以用来解释这一现象。首先,研究表明人类口腔和咽部的感觉定位到大脑的BA44,因此Broca区也参与非言语口面部感觉运动的控制[30];其次,岛叶皮质(BA13)是位于Broca区近端的深部结构,许多研究一致报道了在吞咽过程中岛叶的激活[28],据此推测,吞咽任务中Broca区的激活可能是由于深部岛叶的强烈激活引起的[26];此外,BA45的内侧和岛叶皮质被认为是初级味觉皮层[31],曾有证据表明,水能唤起味觉,因为水本身就是一种有味道的物质[29]。

连续吞咽任务前额叶激活脑

区的广泛性和程度均高于小口吞咽任务,并且在右侧DLPFC和右侧FPC的激活呈现显著差异($P<0.05$)。传统的吞咽四阶段为口腔准备期、口腔期、咽期和食管期,后来研究者们发现,在传统四阶段之前还有一个由基本感官和认知控制的,涉及神经心理结构的,不容易观察但活跃的过程,即"prehension stage"[32],后来又称作"认知期"或"口腔前期"。这种抽象的认知过程通常包括:记忆整合、执行、感知、注意分配和模式识别等,当任何一个认知成分出现问题,都可能影响到摄食的某一环节[33]。由于在临床诊治过程中发现,许多认知障碍患者存在吞咽困难的症状,并且在卒中后观察到患者患有长期吞咽障碍,因此"认知期"这一过程被广泛研究过,并被认为是触发口腔吞咽阶段的关键[32,34],进一步强调了前额叶在吞咽过程中的参与。在本研究中,受试者执行经吸管连续吞咽任务态,一方面需要通过吸管自主地将液体从杯中吸取入口腔,并被要求在相对长的时间内完成连续任务;另一方面连续吞咽的一口量相对较大,这些不仅需要执行功能、注意分配和感知等认知成分的参与来保证吞咽的安全性,而且还需要神经元的持续激活,从而确保连续动作的完成。而小口吞咽任务是研究者使用注射器将液体注入受试者的口内,不仅吞咽的容积较少,而且缺少了认知期这一阶段,这可能是用来解释小口吞咽任务在前额叶的激活明显低于连续吞咽任务的原因。

本研究存在一定的局限性。样本量较小,进一步的研究中将纳入更多的受试者,同时将健康人与患者进行对比分析,可能帮助我们了解更多认知与吞咽障碍相关的脑机制,从而得出更明确的结论。另外,本研究的目的是为了探讨吞咽和认知之间的关系,因此使用了探头仅分布于前额叶的近红外采集设备,观察对比不同吞咽任务态前额叶的血流动力学变化,但吞咽相关的其他感觉运动区,如初级感觉运动区皮质、运动前区等存在的激活差异可能被忽略,下一步将纳入更多的吞咽相关脑区进行分析对比,并对吞咽任务设计进行补充和改进,使吞咽任务更加贴近日常生活方式,为深入了解吞咽和认知脑网络提供更多证据。

综上所述,本研究通过采用fNIRS观察受试者在执行经吸管连续吞咽任务态前额叶的激活模式,并与经注射器小口吞咽任务相比,旨在探索进行吞咽活动时,认知成分的参与及其重要性。研究结果表明,前额叶参与吞咽过程,并且以接近自然状态下的方式吞咽时会激活更多的前额叶亚区。不同吞咽任务的前额叶皮层激活研究为认识吞咽和认知网络提供可能的证据,也为临床上探索吞咽相关的近红外脑功能成像评估方法提供依据与参考。

参考文献

[1] Seçil Y, Arıcı Ş, İncesu TK, et al. Dysphagia in Alzheimer's disease[J]. Neurophysiol Clin,2016,46(3):171—178.

[2] Dodderi T, Philip NE, Mutum K. Effects of a dual swallow- attention task on swallow and cognitive performance measures[J]. Percept Mot Skills,2018,125(1):109—125.

[3] 李红玲,王志红,吴冰洁,等.脑卒中患者的摄食-吞咽障碍[J].中华物理医学与康复杂志,2002,24(5):279—281.

[4] 徐新平,孙洁,张蒙蒙,等.卒中后认知障碍程度对摄食-吞咽功能影响的临床研究[J].中国康复,2020,35(11):568—571.

[5] 倪佳蔚,李艳,茅慧雯,等.镜像视觉反馈训练对合并认知障碍的脑卒中后吞咽障碍患者的影响[J].中国康复,2021,36(2):77—81.

[6] Ebrahimian Dehaghani S, Yadegari F, Asgari A, et al. The mediator effect of cognition on the relationship between brain lesion location and dysphagia in patients with stroke: applying a structural equation model[J]. J Oral Rehabil, 2019,46(1):33—39.

[7] McCullough GH, Rosenbek JC, Wertz RT, et al. Utility of clinical swallowing examination measures for detecting aspiration post-stroke[J]. J Speech Lang Hear Res,2005,48(6):1280—1293.

[8] Huang YC, Hsu TW, Leong CP, et al. Clinical effects and differences in neural function connectivity revealed by MRI in subacute hemispheric and brainstem infarction patients with dysphagia after swallowing therapy[J]. Front Neurosci,2018(12)488.

[9] Reber J, Tranel D. Frontal lobe syndromes[J]. Handb Clin Neurol,2019(163)147—164.

[10] Toogood JA, Smith RC, Stevens TK, et al. Swallowing preparation and execution: insights from a delayed- response functional magnetic resonance imaging (fMRI) study [J]. Dysphagia,2017,32(4):526—541.

[11] Kober SE, Grössinger D, Wood G. Effects of motor imagery and visual neurofeedback on activation in the swallowing network: a real-time fMRI study[J]. Dysphagia,2019,34(6):879—895.

[12] Scholkmann F, Kleiser S, Metz AJ, et al. A review on continuous wave functional near-infrared spectroscopy and imaging instrumentation and methodology[J]. Neuroimage, 2014(85 Pt 1)6—27.

[13] 近红外脑功能成像临床应用专家共识编写组.近红外脑功能成像临床应用专家共识[J].中国老年保健医学,2021,19(2):3—9.

[14] 吴毅.功能性近红外光谱技术在脑卒中患者康复中的临床应用[J].中国康复医学杂志,2020,35(11):1281—1283.

[15] Pinti P, Tachtsidis I, Hamilton A, et al. The present and future use of functional near-infrared spectroscopy (fNIRS) for cognitive neuroscience[J]. Ann N Y Acad Sci, 2020, 1464(1):5—29.

[16] Sato H, Yahata N, Funane T, et al. A NIRS-fMRI investigation of prefrontal cortex activity during a working memory task[J]. Neuroimage,2013(83)158—173.

[17] Sasai S, Homae F, Watanabe H, et al. A NIRS-fMRI study of resting state network[J]. Neuroimage,2012,63(1):179—193.

[18] Inamoto K, Sakuma S, Ariji Y, et al. Measurement of cerebral blood volume dynamics during volitional swallowing using functional near-infrared spectroscopy: An exploratory study[J]. Neurosci Lett,2015(588)67—71.

[19] Kober SE, Wood G. Hemodynamic signal changes during saliva and water swallowing: a near-infrared spectroscopy study[J]. J Biomed Opt,2018,23(1):1—7.

[20] 邰佳慧,李浩正,王婷玮,等.基于功能性近红外光谱技术的吞咽相关任务大脑皮质功能偏侧化研究[J].中国康复医学杂志,2022,37(5):594—599.

[21] Knollhoff SM, Hancock AS, Barrett TS, et al. Cortical activation of swallowing using fNIRS: a proof of concept study with healthy adults[J]. Dysphagia,2022,37(6):1501—1510.

[22] Belluscio V, Casti G, Ferrari M, et al. Modifications in prefrontal cortex oxygenation in linear and curvilinear dual task walking: a combined fNIRS and IMUs study[J]. Sensors (Basel),2021,21(18):6159.

[23] 李浩正,范晨雨,谢鸿宇,等.脑卒中后完全性失语症患者功能连接模式的功能性近红外光谱成像研究[J].中国康复医学杂志,2021,36(10):1233—1239.

[24] Lloyd-Fox S, Blasi A, Elwell C E. Illuminating the developing brain: the past, present and future of functional near infrared spectroscopy[J]. Neurosci Biobehav Rev,2010, 34(3):269—284.

[25] 王杰,杨诚,卫小梅,等.前额叶在老年人吞咽中作用的任务态功能磁共振研究[J].中华物理医学与康复杂志,2020,42(12):1091—1096.

[26] Kober SE, Wood G. Changes in hemodynamic signals accompanying motor imagery and motor execution of swallowing: a near-infrared spectroscopy study[J]. Neuroimage, 2014(93 Pt 1)1—10.

[27] Kober SE, Bauernfeind G, Woller C, et al. Hemodynamic signal changes accompanying execution and imagery of swallowing in patients with dysphagia: a multiple single-case near-infrared spectroscopy study[J]. Front Neurol, 2015 (6)151.

[28] Martin RE, Goodyear BG, Gati JS, et al. Cerebral cortical representation of automatic and volitional swallowing in humans[J]. J Neurophysiol,2001,85(2):938—950.

[29] Sörös P, Inamoto Y, Martin RE. Functional brain imaging of swallowing: an activation likelihood estimation meta-analysis[J]. Hum Brain Mapp,2009,30(8):2426.

[30] Ertekin C, Aydogdu I. Neurophysiology of swallowing[J]. Clin Neurophysiol,2003,114(12):2226—2244.

[31] Schoenfeld MA, Neuer G, Tempelmann C, et al. Functional magnetic resonance tomography correlates of taste perception in the human primary taste cortex[J]. Neuroscience,2004,127(2):347—353.

[32] Dodderi T, Philip NE, Mutum K. Effects of a dual swallow-attention task on swallow and cognitive performance measures[J]. Percept Mot Skills,2018,125(1):109—125.

[33] 陈秀恩,郑洁皎,朱婷,等.Stroop范式结合吞咽康复训练对老年脑卒中后假性球麻痹致吞咽障碍康复的影响[J].老年医学与保健,2020,26(3):359—361+366.

[34] Muhle P, Claus I, Labeit B, et al. Effects of cognitive and motor dual-tasks on oropharyngeal swallowing assessed with FEES in healthy individuals[J]. Sci Rep,2020,10(1):20403.