·综述·

基于视感知分级模型下脑垂体瘤术后视功能的作业治疗研究进展

陈逸浩[1] 王卫宁[1] 朱玉连[1,2]

垂体瘤是颅内较为常见的良性肿瘤之一,是20—34岁年龄段最为常见的肿瘤之一。垂体瘤在我国颅内肿瘤病发率中占比为10%—20%[1]。根据美国和欧洲癌症注册登记的统计显示垂体瘤占到中枢神经系统内肿瘤病发的5%—20%。垂体瘤的临床表现包括内分泌系统症状、神经系统症状等。其中视力下降、视野缺损和眼底改变等视功能障碍是垂体瘤最为常见的临床表现之一[2]。数据显示66.7%的患者产生不同程度的视力减退,59%的患者存在视野缺损(偏盲),其中视力减退可表现为单侧或双侧,严重者可导致失明[3]。由于解剖位置的影响,视交叉体部在受到突破鞍膈的垂体瘤的压迫下可造成患者的视野缺损及偏盲的症状,其中最为常见的类型为双颞侧偏盲[3]。

随着手术方式的不断改进,内镜下经鼻-蝶窦垂体瘤切除术(endonasal endoscopic transsphenoidal surgery,EETS)在一定程度上改善了患者术后的视力、视野情况,但仍较难实现患者视功能的完全恢复。视觉作为人类与外界环境交互的窗口,其损害严重影响了患者日常生活中与视觉息息相关的活动和生活自理能力,其主要包括:基本日常生活能力(basic activities of daily livings,BADLs)、工具性日常生活能力(instrumental activities of daily livings,IADLs)、工作、教育、娱乐活动、社会参与、休息与睡眠[4]。荷兰的Muskens[5]通过大量的回顾性调查研究,分析EETS术后患者视觉功能的恢复情况,发现只有30%—40%的患者视功能能够得到完全的恢复,另有4%的患者术后视功能发生了进一步恶化。因此,如何促进患者EETS术后视力、视野等视功能的恢复,以及如何在确诊视功能已发生不可逆受损的前提下,通过以作业表现及功能导向为主的康复治疗(作业治疗)来提升患者的独立生活能力及回归和参与社会的可能是视功能康复的主要目标。

1 视功能康复团队及治疗框架

视功能康复团队的主要成员一般包括:神经内外科医生、眼科医生、神经眼科医生、眼视光专业技术人员、作业治疗师等。作业治疗遵循ICF框架(包括躯体功能和结构、活动及参与)通过"恢复、代偿和替代"的治疗原则,以提升患者的功能和作业表现为目标,利用功能训练、作业活动及辅助器具等治疗手段,帮助患者回归社会,参与日常活动之中[6]。在中枢神经病损的视功能专项康复中,最为常见的治疗框架为1993年美国密苏里大学Warren治疗师提出的"中枢神经系统视感知技能层级"模型(以下简称视感知分级模型)。模型将视觉作为一种感知觉,结合大脑通过视觉输入的视认知过程,将大脑处理视觉信息的过程分为7个层级,每一个层级之间为金字塔型递进关系(图1)[7]。视感知模型是目前作业治疗中视觉技能训练及作业训练的基础。

图1 视感知分级模型[8]

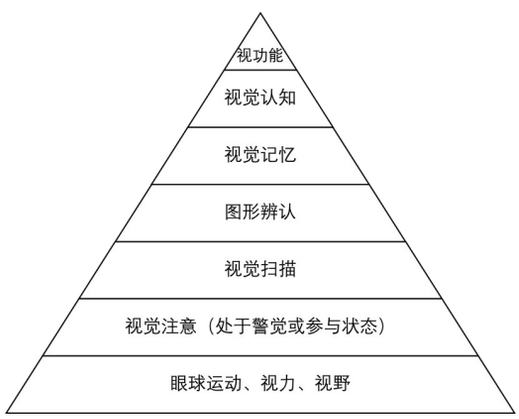

2 垂体瘤术后视功能的康复评估

2.1 神经眼科相关临床评估

视网膜神经节细胞体构成了视网膜神经节细胞层(ganglion cell layer, GCL),其轴突构成了视网膜神经纤维层(retinal nerve fiber layer,RNFL)[3]。近年来,有研究使用神经眼科常用的光学相干断层血流成像技术(optical coherence tomography,OCT)观察患者视网膜神经纤维层厚度RNFL并对比其与患者手术前后视野缺损变化的相关性发现RNFL可有效判断患者术后视功能恢复的预后情况[8—9]。另有研究发现检测黄斑鼻侧区GCL厚度,特别是视网膜神经节细胞-内丛状层(ganglion cell-inner plexiform layer,

DOI:10.3969/j.issn.1001-1242.2023.11.025
1 复旦大学附属华山医院康复医学科,上海市,200040; 2 通讯作者
第一作者简介:陈逸浩,男,硕士研究生,治疗师;收稿日期:2021-07-24

GCIPL)厚度较RNFL厚度对于垂体瘤患者视野缺损程度的敏感性和特异性更高。现有研究发现其厚度变化可能发生在视交叉受压之前,但其机制仍需进一步的研究[3,10—11]。

另一项常用的神经眼科检查,视觉诱发电位是一项既可在术中也可在术后观察患者视功能及视神经通路是否完整的辅助检查手段。虽不能直接判断患者术后视功能预后情况,但可作为客观检查反映患者视功能恢复程度[12]。

2.2 视功能康复评估

视功能康复评估可分为两个部分,第一部分为与视觉直接相关的眼球运动与视-认知评估,第二部分是以视觉为基础的身体其他功能的功能评价。两者存交互部分,如阅读能力评估既可作为视觉注意、视觉扫描、视觉记忆以及眼球运动的评估手段,也可作为评价患者阅读作业表现的评估工具。作业治疗最为常用的阅读能力的标准化行为学量表包括数字-线段测试(king-devick, K-D)以及眼球运动进展评估(developmental eye movement, DEM)测试。两者皆以数字和不同方向的线段导向组成评估内容,前者更着重于阅读能力的评估,后者更侧重于单纯的眼球运动问题[13—14]。视觉认知评估根据不同研究者和治疗师在量表选择上并不完全相同,常见的神经心理学评估量表中均有视-认知、视-空间的量表组合。身体其他功能评价主要在阅读能力、日常生活自理能力、社区移动能力、工作和娱乐活动中根据患者实际作业需求进行标准化或非标准化的行为学评估。

3 垂体瘤术后视功能的康复治疗

3.1 眼球运动与视觉技能训练

眼球在人体眼眶内受内直、外直、上直、下直、上斜、下斜肌三对眼肌协调控制下进行上、下、左、右、内上、内下、外上、外下8个方向的转动称之为眼球的生理运动,并构成了视物追踪(pursuits)、扫视(saccades)、前庭眼反射(vestibular reflexes)、聚视(convergence)和凝视(fixations)5种眼球活动[15]。视觉技能训练分为中央型和外周型。中央型视觉技能训练主要包括:偏心注视训练(eccentric viewing training, EVT)、双眼快速序列呈现任务训练(both rapid serial presentation training, BRSPT)以及眼球控制训练(controlled eye movement training, CEMT)。对于垂体瘤术后更为常见的双颞侧偏盲则属于第二种外周型视觉技能训练,主要包括:代偿性系统扫视训练(compensatory systematic scanning training, CSST)、基于电脑的视觉搜索训练(computer-based visual search training, CVST)以及视听刺激训练(audiovisual stimulation training, AST)。1998年Kasten[16]针对视野受限患者研究出了一套基于计算机的视觉技能恢复训练系统(computer-based vision restoration therapy, VRT),在6个月的训练后,19例受试者中95%的患者视野得到4.9°—5.8°的提升。随后Muller等[17]对302例患者进行了大样本的研究,70.9%的患者视野得到改善,证实了此套系统的有效性。目前视网膜、大脑外侧膝状体以及初级视觉皮质的可塑性可能是视野可恢复的机制。视觉注意的提升、知觉学习是作用于此类机制的主要干预措施[18—20]。然而,从与视觉直接相关的阅读能力角度分析,Smallfield等[21]对2010年—2016年间所有关于低视功能非药物、非手术且在作业治疗实践框架内可干预的手段进行了系统性回顾分析,分析结果发现中等程度证据可支持中央型的视觉技能训练。

3.2 中枢及外周电刺激

目前临床上针对视神经病变使用的周围神经电刺激主要为重复经眶交流电刺激(repetitive trans-orbital alternating current stimulation, rtACS)[22]。rtACS对视神经病变患者视功能(视野方面)的改善效果最为显著,具有较高的证据等级[23]。2016年Gall等[24]利用rtACS在91例视神经病变患者进行每天50min,为期10周的交流电刺激治疗,结果显示干预组患者视野范围平均提升了24%,显著高于对照组患者仅有的2.5%视野范围的提升。且此项改善可至少维持两个月以上。随后,作者同Sabel等[25]进一步论证了rtACS对于已发生病变的后遗症期视神经病变患者视功能恢复也有促进作用。其可能的机制与强化视觉传导通路神经元间的突触连接有关,但需进一步的基础研究论证[18,26]。经颅直流电刺激(transcranial direct current stimulation,tDCS)是神经康复中促进大脑恢复最为常用的工具之一。其作用机制主要是通过产生初始易化的连续直流电直接调节单个神经元的跨膜电位,并伴随离子通道重新平衡电传导性的适应过程从而调节神经脑网络的活性[27]。由于其对于脑神经网络的激活作用往往不局限于单一脑区,因此常常被使用于与各种中枢-外周相互结合的治疗之中,如结合上肢手功能训练或认知训练等。此类治疗在临床上被称为online tDCS治疗。目前tDCS用于治疗偏盲的研究重心也主要集中在将单独的tDCS干预与视觉技能训练作对照,以及tDCS结合视觉技能训练后再分别与两者进行对照。研究结果发现tDCS对于患者视功能恢复有促进作用,联合视觉技能训练的online tDCS效果更佳,且患者在online tDCS训练下对视野范围内及边界刺激物的检测速度和能力均有较大的提升[28—31]。此外,Olma等[32]在利用tDCS阳极刺激视觉中枢皮质区域时发现其对于患者运动感知觉能力亦有正向促进作用,患者的运动反应速度有较大提升,且此作用在14—28天后检测依旧产生作用。

3.3 棱镜视野代偿及适应训练

棱镜也被称为视野扩大器,是眼视光学用以纠正及代偿患者视野缺损重要的手段之一[33]。棱镜理论上可在视野计的检查下提升患者视野范围达40°[34]。目前棱镜代偿对视功

能障碍患者阅读能力提升上的证据仍然不足,但对于提升患者驾驶能力作业表现的帮助较大。Houston等[33]对11例视野缺损患者在棱镜代偿下进行了为期2周的视觉-运动感知训练,随后在模拟驾驶器上对患者驾驶能力进行评估和训练。实验结果显示患者在基线评估时,棱镜代偿后对于盲侧的视野范围从42%提升至56%,且在模拟驾驶训练后,盲侧视野范围可进一步提升至72%。第二个模拟驾驶评价的指标是对于患者视野盲侧固定时间内的反应准确率,患者在棱镜代偿前后,正确率增加了13%,在训练后又进一步增加了11%。由此可见棱镜代偿对患者驾驶能力的帮助较大,且在3个月后对患者的随访评估中其驾驶能力仍能得以保持。从模拟驾驶这一与外界环境交互性较大的作业活动实验中可发现,棱镜代偿对于增大偏盲患者移动能力和移动范围的积极作用具有可期待的临床意义。

3.4 辅助技术及外部环境改造

辅助技术(assistive technology,AT)指任何能够增加、保持、改善具有功能障碍患者功能表现的设备、产品或是系统[34]。针对垂体瘤术后患者所应使用的辅具包括帮助患者改善及恢复视功能训练的辅助系统及器具,以及在视功能丧失前提下如何最大程度保障患者其他身体功能从而提升患者生存质量的代偿工具。早期对于视功能障碍患者的辅具主要集中在光学系统诸如手持或立位放大镜或是投影放大系统等[35]。近年来,诸如眼动追踪系统(eye-tracking system)、虚拟现实(virtual reality)、增强现实(augmented reality)等与眼动训练、视觉技能训练以及作业治疗相结合,可为研究者及治疗师提供更为量化及标准化的治疗反馈,也能为患者创造更为逼真及与日常生活环境更为贴切的虚拟治疗环境[36—38]。对于视功能完全丧失的患者,辅具的更迭也已从传统的导盲杖及盲文阅读系统更迭为人工智能辅助下的听觉反馈系统,其主要通过可穿戴式摄像头或红外扫描系统输入及识别外界信息并通过蓝牙耳机等听觉输入方式反馈于患者作进一步的指令判断。Moisseiev等[39]应用名为Orcam的人工视觉系统对12例患者的阅读能力进行评估,发现其有效性已显著高于传统辅具对于患者视功能的帮助。

视功能障碍的环境改造主要针对患者生活的物理环境(患者家庭环境),从而保障患者家庭移动能力的安全性,提升患者日常生活自理能力,增加患者在家自主行动的安全感等。常见的居家环境改造包括在易摔倒的地面放置防滑垫、利用较大的反差色装修地面瓷砖及墙面、增加光源、对家具进行去边角化处理、在患者需要坐站的位置加装扶手等。具体需根据患者实际情况由作业治疗师进一步的评估和规划[40—41]。

3.5 多元技术整合下的作业治疗

多元因素整合治疗的疗效优于单一因素的治疗。Stelmack等[42]完成了一个RCT研究对比了视觉技能训练、视觉辅具使用以及居家康复5周与无干预组进行对照,结果显示干预组在阅读能力及其他视功能表现上显著优于对照组。在Smallfield[35]的系统性回顾中,有4个I级证据的研究支持作业治疗包括团体治疗、眼部状况的宣教、问题解决策略训练(problem solving strategies)、环境改造、低视力辅具使用及训练、阅读技巧训练,如何适应视力减退的生活环境的宣教,以及低视下日常生活自理能力的训练等。正如上文所提及,目前临床各类视觉疗法在患者视功能及症状上有一定程度的疗效,但在与视觉直接相关的生活自理能力和其他功能上仍然存在一定的困难和挑战。作业治疗在其治疗框架内,可整合上述多元视觉疗法,结合患者的实际功能需求,以整体角度为患者提供视功能康复,帮助患者回归生活,提高生存质量。作业治疗实践框架将作业治疗分为预准备方法及工具(preparatory methods)、治疗性活动(therapeutic activities)、作业训练(occupations training)以及环境改造(environmental modifications)[6]。以下是根据现有研究基础对于垂体瘤术后患者视功能康复整合的治疗方案选择:

预准备方法及工具:①rtACS:贴片电极对置于眶上与眶下位置,低频交流电115—1000μA,5—37Hz,刺激20—50min。②tDCS:贴片阳极置于大脑后枕部OZ位置,阴极置于左侧CZ位置,直流电1—2mA,持续15—30min。

治疗性活动:①online tDCS训练:代偿性系统扫视训练(compensatory systematic scanning training);②基于电脑的视觉搜索训练(computer-based visual search training);③视听刺激训练(audiovisual stimulation training)[18—20]。

作业训练:阅读、移动能力及防跌倒训练、模拟驾驶训练等(视患者实际作业需求而定)。

4 小结与展望

对于垂体瘤术后患者视力减退、视野缺损等视功能障碍可通过视觉技能训练、外周及中枢电刺激、辅助器具、棱镜代偿以及环境改造的方式得以改善及纠正。但由于样本量及实验设计等原因,更多的大样本及随机对照实验需用以进一步证明治疗的有效性。作业治疗可整合上述治疗方法结合具体作业活动,改善患者阅读、移动能力及驾驶等作业表现。但作业治疗仍然缺乏可量化、可测量的研究方法及评价手段。另外垂体瘤术后视功能康复仍然缺乏系统性的流程及治疗共识,治疗机制及治疗规范有待进一步探讨。

参考文献

[1] 于群,鲁艾林. 垂体腺瘤分类及治疗方法的研究进展[J]. 中国肿瘤外科杂志,2018,10(1):60—63.

[2] Daly AF, Tichomirowa MA, Beckers A. The epidemiology and genetics of pituitary adenomas[J]. Best Practice & Re-

search Clinical Endocrinology & Metabolism, 2009, 23(5): 543—554.

[3] 张夏,马瑾,汪宇涵,等. 垂体无功能腺瘤视交叉受压患者视网膜神经节细胞层改变与视野缺损的相关性研究[J]. 中华眼科杂志,2019(3)186—194.

[4] Nastasi JA. Occupational therapy interventions for people with low vision[J]. American Journal of Occupational Therapy,2020,74(1):1188764581p-1188764582p.

[5] Muskens IS, Zamanipoor Najafabadi AH, Briceno V, et al. Visual outcomes after endoscopic endonasal pituitary adenoma resection: a systematic review and meta-analysis[J]. Pituitary,2017,20(5):539—552.

[6] Occupational therapy practice framework: domain and process—fourth edition[J]. American Journal of Occupational Therapy,2020,74(Supplement_2):1177524581p-1177524582p.

[7] Warren M. A hierarchical model for evaluation and treatment of visual perceptual dysfunction in adult acquired brain injury, Part 1[J]. The American Journal of Occupational Therapy,1993,47(1):42—54.

[8] Jacob M, Raverot G, Jouanneau E, et al. Predicting visual outcome after treatment of pituitary adenomas with optical coherence tomography[J]. American Journal of Ophthalmology,2009,147(1):64—70.

[9] Garcia T, Sanchez S, Litre CF, et al. Prognostic value of retinal nerve fiber layer thickness for postoperative peripheral visual field recovery in optic chiasm compression[J]. J Neurosurg,2014,121(1):165—169.

[10] Monteiro ML, Hokazono K, Fernandes DB, et al. Evaluation of inner retinal layers in eyes with temporal hemianopic visual loss from chiasmal compression using optical coherence tomography[J]. Invest Ophthalmol Vis Sci,2014,55(5):3328—3336.

[11] Blanch RJ, Micieli JA, Oyesiku NM, et al. Optical coherence tomography retinal ganglion cell complex analysis for the detection of early chiasmal compression[J]. Pituitary, 2018,21(5):515—523.

[12] Miyagishima T, Tosaka M, Yamaguchi R, et al. Extended endoscopic endonasal resection of craniopharyngioma using intraoperative visual evoked potential monitoring: technical note[J]. Acta Neurochirurgica,2019,161(11):2277—2284.

[13] Galetta KM, Liu M, Leong DF, et al. The King-Devick test of rapid number naming for concussion detection: meta-analysis and systematic review of the literature[J]. Concussion,2015,1(2):CNC8.doi: 10.2217/cnc.15.8.

[14] Kapoor N, Ciuffreda KJ. Assessment of neuro-optometric rehabilitation using the developmental eye movement (DEM) test in adults with acquired brain injury[J]. Journal of Optometry,2018,11(2):103—112.

[15] Leigh RJ, Zee D. A survey of eye movements: characteristics and etiology[J]. The Neurology of Eye Movements, 2006:3—19.

[16] Kasten E, Wüst S, Behrens-Baumann W, et al. Computer-based training for the treatment of partial blindness[J]. Nature Medicine,1998,4(9):1083—1087.

[17] Mueller I, Mast H, Sabel BA. Recovery of visual field defects: a large clinical observational study using vision restoration therapy[J]. Restorative Neurology & Neuroscience,2007,25(5—6):563.

[18] Sabel BA, Henrich-Noack P, Fedorov A, et al. Vision restoration after brain and retina damage: The "residual vision activation theory"[J]. Progress in Brain Research,2011, 192(8):199—262.

[19] Sabel BA, Julia G. Vision restoration training for glaucoma: a randomized clinical trial[J]. JAMA Ophthalmology, 2014,132(4):381—389.

[20] 李梦玮,朱文卿,孙兴怀. 视野缺损患者视觉康复训练方法研究进展[J]. 中华眼科杂志,2015,DOI: 10.3760/cma.j.issn.0412-4081.2015.07.020

[21] Smallfield S, Kaldenberg J. Occupational therapy interventions to improve reading performance of older adults with low vision: a systematic review[J]. American Journal of Occupational Therapy, 2020, 74(1): 1188749561p-1188749562p.

[22] 于莎莎,汤欣,赵云,等. 电刺激在视网膜退行性疾病治疗中的研究进展[J]. 国际眼科杂志,2019,19(5):783—786.

[23] Perin C, Viganò B, Piscitelli D, et al. Non-invasive current stimulation in vision recovery: a review of the literature[J]. Restorative Neurology and Neuroscience,2020,38(3): 239—250.

[24] Gall C, Schmidt S, Schittkowski MP, et al. Alternating current stimulation for vision restoration after optic nerve damage: a randomized clinical trial[J]. PLoS One,2016,11(6):e156134.

[25] Sabel BA, Hamid A, Borrmann C, et al. Transorbital alternating current stimulation modifies BOLD activity in healthy subjects and in a stroke patient with hemianopia: A 7 Tesla fMRI feasibility study[J]. International Journal of Psychophysiology,2020,154:80—92.

[26] Morimoto T, Miyoshi T, Fujikado T, et al. Transcorneal electrical stimulation enhances the survival of axotmized retinal ganglion cells in vivo[J]. Journal of Neuro-Ophthalmology, 2003, 23(2): 168.

[27] Lefaucheur JP, Antal A, Ayache SS, et al. Evidence-based guidelines on the therapeutic use of transcranial direct current stimulation (tDCS)[J]. Clinical Neurophysiology, 2017,128(1):56—92.

[28] Plow EB, Obretenova SN, Halko MA, et al. Combining visual rehabilitative training and noninvasive brain stimulation to enhance visual function in patients with hemianopia: a comparative case study[J]. Pm & R the Journal of Injury Function & Rehabilitation,2011,3(9):825—835.

[29] Plow EB, Obretenova SN, Jackson ML, et al. Temporal profile of functional visual rehabilitative outcomes modulated by transcranial direct current stimulation[J]. Neuromodulation,2012,15(4):367—373.

[30] Plow EB, Obretenova SN, Fregni F, et al. Comparison of visual field training for hemianopia with active versus sham transcranial direct cortical stimulation[J]. Neurorehabilitation and Neural Repair,2012,26(6):616—626.

[31] Raimund Alber, Hermann Moser, Carolin Gall, et al. Combined transcranial direct current stimulation and vision restoration training in subacute stroke rehabilitation: a pilot

study[J]. PM & R,2017,9(8):787—794.
[32] Olma MC, Dargie RA, Behrens JR, et al. Long-term effects of serial anodal tDCS on motion perception in subjects with occipital stroke measured in the unaffected visual hemifield[J]. Frontiers in Human Neuroence,2013,7(7):314.
[33] Houston KE, Peli E, Goldstein RB, et al. Driving with hemianopia VI: peripheral prisms and perceptual-motor training improve detection in a driving simulator[J]. Translational Vision Science & Technology,2018,7(1):5.
[34] Cook, Albert M, Polgar, et al. Cook and Hussey`s Assistive Technologies[M]. Mosby/Elsevier, 2008.
[35] Smallfield S, Clem K, Myers A. Occupational therapy interventions to improve the reading ability of older adults with low vision: a systematic review[J]. The American Journal of Occupational Therapy,2013,67(3):288—295.
[36] Leitner MC, Hutzler F, Schuster S, et al. Eye-tracking-based visual field analysis (EFA): a reliable and precise perimetric methodology for the assessment of visual field defects[J]. BMJ Open Ophthalmology,2021,6(1):e429.
[37] Aleman TS, Miller AJ, Maguire KH, et al. A Virtual reality orientation and mobility test for inherited retinal degenerations: testing a proof-of-concept after gene therapy[J]. Clinical Ophthalmology,2021,15:939—952.
[38] Qian L, Song T, Unberath M, et al. AR-Loupe: magnified augmented reality by combining an optical see-through head-mounted display and a loupe[J]. IEEE Transactions on Visualization and Computer Graphics,2020.
[39] Moisseiev E, Mannis MJ. Evaluation of a portable artificial vision device among patients with low vision[J]. JAMA Ophthalmology,2016,134(7):748—752.
[40] Preedy VR , Watson RR . Handbook of disease burdens and quality of life measures[J]. Springer Reference, 2010, 10.1007/978-0-387-78665-0(Chapter 37):647—659.
[41] E JY, Li T, Mcinally L, et al. Environmental and behavioural interventions for reducing physical activity limitation and preventing falls in older people with visual impairment [J]. The Cochrane Database of Systematic Reviews,2020,9:D9233.
[42] Stelmack JA, Tang XC, Wei Y, et al. The effectiveness of low-vision rehabilitation in 2 cohorts derived from the veterans affairs low-vision intervention trial[J]. Archives of Ophthalmology,2012,130(9):1162—1168.

·综述·

Theta爆发式经颅磁刺激在脑卒中后康复中的应用进展

成家雯[1,2] 吴 霜[1,2,3]

脑卒中作为一种高发病率、高致残率和高死亡率严重疾病,现已成为世界第二大致死和致残的主要原因之一,在中国每年新增病例超过200万例,是中国所有疾病中致残、致死率最高的疾病,对人类健康构成了巨大挑战,已经成为我国严重的健康问题[1—2]。脑卒中后的传统康复治疗多需患者主动参与,需要耗费较大的人力及时间,同时,关于其疗效的证据尚不明确。而Theta爆发式经颅磁刺激(theta burst stimulation, TBS)是经颅磁刺激(transcranial magnetic stimulation, TMS)的一种特殊刺激范式,是在重复经颅磁刺激(repetitive transcranial magnetic stimulation, rTMS)的基础上加入了丛状节律式刺激,具有在较短刺激时间、较少脉冲数及较低治疗强度的情况下达到较好治疗疗效的优势,在2005年以后被广泛应用于脑卒中后神经系统疾病的康复治疗[3]。近年来,虽然TMS在脑卒中及神经系统疾病的评估和治疗研究方面取得了一定成果,但关于TBS模式治疗卒中后功能障碍疗效及其作用机制的研究仍然缺乏,本文对TBS在改善脑卒中后各种功能障碍中的应用方案及其疗效的研究进展进行综述,旨在为TBS在脑卒中的治疗作用机制提供理论依据。

1 TBS的治疗机制概述

目前,常见的TBS模式有连续性TBS(continuous TBS, cTBS)和间歇性TBS(intermittent TBS, iTBS),且普遍认为cTBS可对大脑皮层的兴奋性产生抑制效应,而iTBS则会产生兴奋性效应[4—5]。虽然其具体的作用机制尚未完全阐明,但目前认为其可能的机制为:

1.1 TBS对突触上各受体的调节作用

既往有研究提出,谷氨酸受体(glutamate receptors, Glu-R)、N-甲基-D-天冬氨酸受体(N-methyl-D-aspartate receptor, NMDA-R)和α-氨基-3-羟基-5-甲基-4-异恶唑丙酸受体(AMPA-R)等的活性调节与皮质神经元突触的兴奋性变化有关。Huang YZ等[4,6—7]通过药理实验,即使用NMDA-R

DOI:10.3969/j.issn.1001-1242.2023.11.026
1 贵州医科大学,贵州省贵阳市,550000; 2 贵州医科大学附属医院康复医学科; 3 通讯作者
第一作者简介:成家雯,女,硕士研究生;收稿日期:2021-09-02